This is a digital copy of a book that was preserved for generations on library shelves before it was carefully scanned by Google as part of a project to make the world's books discoverable online.

It has survived long enough for the copyright to expire and the book to enter the public domain. A public domain book is one that was never subject to copyright or whose legal copyright term has expired. Whether a book is in the public domain may vary country to country. Public domain books are our gateways to the past, representing a wealth of history, culture and knowledge that's often difficult to discover.

Marks, notations and other marginalia present in the original volume will appear in this file - a reminder of this book's long journey from the publisher to a library and finally to you.

Usage guidelines

Google is proud to partner with libraries to digitize public domain materials and make them widely accessible. Public domain books belong to the public and we are merely their custodians. Nevertheless, this work is expensive, so in order to keep providing this resource, we have taken steps to prevent abuse by commercial parties, including placing technical restrictions on automated querying.

We also ask that you:

+ *Make non-commercial use of the files* We designed Google Book Search for use by individuals, and we request that you use these files for personal, non-commercial purposes.

+ *Refrain from automated querying* Do not send automated queries of any sort to Google's system: If you are conducting research on machine translation, optical character recognition or other areas where access to a large amount of text is helpful, please contact us. We encourage the use of public domain materials for these purposes and may be able to help.

+ *Maintain attribution* The Google "watermark" you see on each file is essential for informing people about this project and helping them find additional materials through Google Book Search. Please do not remove it.

+ *Keep it legal* Whatever your use, remember that you are responsible for ensuring that what you are doing is legal. Do not assume that just because we believe a book is in the public domain for users in the United States, that the work is also in the public domain for users in other countries. Whether a book is still in copyright varies from country to country, and we can't offer guidance on whether any specific use of any specific book is allowed. Please do not assume that a book's appearance in Google Book Search means it can be used in any manner anywhere in the world. Copyright infringement liability can be quite severe.

About Google Book Search

Google's mission is to organize the world's information and to make it universally accessible and useful. Google Book Search helps readers discover the world's books while helping authors and publishers reach new audiences. You can search through the full text of this book on the web at `http://books.google.com/`

Über dieses Buch

Dies ist ein digitales Exemplar eines Buches, das seit Generationen in den Regalen der Bibliotheken aufbewahrt wurde, bevor es von Google im Rahmen eines Projekts, mit dem die Bücher dieser Welt online verfügbar gemacht werden sollen, sorgfältig gescannt wurde.

Das Buch hat das Urheberrecht überdauert und kann nun öffentlich zugänglich gemacht werden. Ein öffentlich zugängliches Buch ist ein Buch, das niemals Urheberrechten unterlag oder bei dem die Schutzfrist des Urheberrechts abgelaufen ist. Ob ein Buch öffentlich zugänglich ist, kann von Land zu Land unterschiedlich sein. Öffentlich zugängliche Bücher sind unser Tor zur Vergangenheit und stellen ein geschichtliches, kulturelles und wissenschaftliches Vermögen dar, das häufig nur schwierig zu entdecken ist.

Gebrauchsspuren, Anmerkungen und andere Randbemerkungen, die im Originalband enthalten sind, finden sich auch in dieser Datei – eine Erinnerung an die lange Reise, die das Buch vom Verleger zu einer Bibliothek und weiter zu Ihnen hinter sich gebracht hat.

Nutzungsrichtlinien

Google ist stolz, mit Bibliotheken in partnerschaftlicher Zusammenarbeit öffentlich zugängliches Material zu digitalisieren und einer breiten Masse zugänglich zu machen. Öffentlich zugängliche Bücher gehören der Öffentlichkeit, und wir sind nur ihre Hüter. Nichtsdestotrotz ist diese Arbeit kostspielig. Um diese Ressource weiterhin zur Verfügung stellen zu können, haben wir Schritte unternommen, um den Missbrauch durch kommerzielle Parteien zu verhindern. Dazu gehören technische Einschränkungen für automatisierte Abfragen.

Wir bitten Sie um Einhaltung folgender Richtlinien:

+ *Nutzung der Dateien zu nichtkommerziellen Zwecken* Wir haben Google Buchsuche für Endanwender konzipiert und möchten, dass Sie diese Dateien nur für persönliche, nichtkommerzielle Zwecke verwenden.

+ *Keine automatisierten Abfragen* Senden Sie keine automatisierten Abfragen irgendwelcher Art an das Google-System. Wenn Sie Recherchen über maschinelle Übersetzung, optische Zeichenerkennung oder andere Bereiche durchführen, in denen der Zugang zu Text in großen Mengen nützlich ist, wenden Sie sich bitte an uns. Wir fördern die Nutzung des öffentlich zugänglichen Materials für diese Zwecke und können Ihnen unter Umständen helfen.

+ *Beibehaltung von Google-Markenelementen* Das "Wasserzeichen" von Google, das Sie in jeder Datei finden, ist wichtig zur Information über dieses Projekt und hilft den Anwendern weiteres Material über Google Buchsuche zu finden. Bitte entfernen Sie das Wasserzeichen nicht.

+ *Bewegen Sie sich innerhalb der Legalität* Unabhängig von Ihrem Verwendungszweck müssen Sie sich Ihrer Verantwortung bewusst sein, sicherzustellen, dass Ihre Nutzung legal ist. Gehen Sie nicht davon aus, dass ein Buch, das nach unserem Dafürhalten für Nutzer in den USA öffentlich zugänglich ist, auch für Nutzer in anderen Ländern öffentlich zugänglich ist. Ob ein Buch noch dem Urheberrecht unterliegt, ist von Land zu Land verschieden. Wir können keine Beratung leisten, ob eine bestimmte Nutzung eines bestimmten Buches gesetzlich zulässig ist. Gehen Sie nicht davon aus, dass das Erscheinen eines Buchs in Google Buchsuche bedeutet, dass es in jeder Form und überall auf der Welt verwendet werden kann. Eine Urheberrechtsverletzung kann schwerwiegende Folgen haben.

Über Google Buchsuche

Das Ziel von Google besteht darin, die weltweiten Informationen zu organisieren und allgemein nutzbar und zugänglich zu machen. Google Buchsuche hilft Lesern dabei, die Bücher dieser Welt zu entdecken, und unterstützt Autoren und Verleger dabei, neue Zielgruppen zu erreichen. Den gesamten Buchtext können Sie im Internet unter `http://books.google.com` durchsuchen.

BUHR B

a39015 00005026 3b

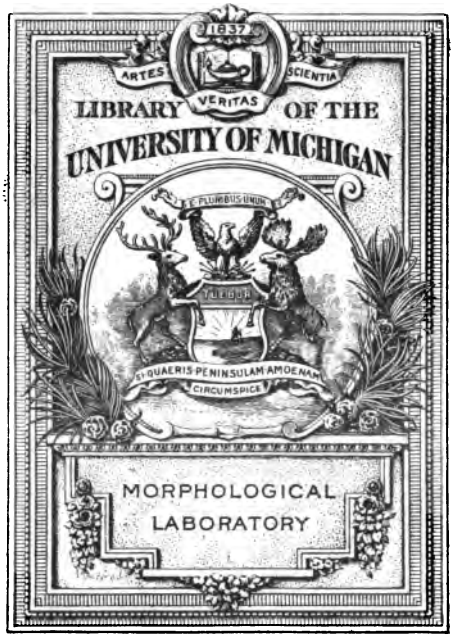
1837
ARTES
SCIENTIA
VERITAS
LIBRARY OF THE
UNIVERSITY OF MICHIGAN
E PLURIBUS UNUM
VIRTUS
SI QUAERIS PENINSULAM AMOENAM
CIRCUMSPICE
MORPHOLOGICAL
LABORATORY

QM
81
.H67

DIE

ANATOMISCHE NOMENCLATUR.

NOMINA ANATOMICA,

VERZEICHNISS

S-4746

DER VON DER ANATOMISCHEN GESELLSCHAFT AUF IHRER IX. VERSAMMLUNG IN BASEL ANGENOMMENEN NAMEN.

EINGELEITET

UND IM EINVERSTÄNDNISS MIT DEM REDACTIONSAUSSCHUSS ERLÄUTERT

VON

WILHELM HIS.

MIT DREISSIG ABBILDUNGEN IM TEXT UND ZWEI TAFELN.

LEIPZIG,
VERLAG VON VEIT & COMP.
1895.

Bemerkungen:

S. 118. Anstatt Pars orbitalis m. orbicularis oculi: Pars lacrimalis m. orbicularis oculi.

Einige kleinere Druckfehler in den Erläuterungen werden die Leser leicht selbst berichtigen.

Hervorzuheben ist der Umstand, dass die Commission nach dem Druck der „Erläuterungen" noch verschiedene Aenderungen vorgenommen hat, so ist der Conus elasticus des Larynx nachträglich eingesetzt und das Trigonum urogenitale durch Diaphragma urogenitale ersetzt worden.

Als abgekürzte Bezeichnung der in Basel angenommenen Nomina anatomica wird vorgeschlagen:

[BNA]

SONDER-AUSGABE AUS

ARCHIV FÜR ANATOMIE UND PHYSIOLOGIE.

ANATOMISCHE ABTHEILUNG.

SUPPLEMENT-BAND 1895.

Druck von Metzger & Wittig in Leipzig.

Inhalt.

Seite

Einleitung 1
Ausdehnung des Unternehmens 4
Plan und Ausführung des Unternehmens 10
Normen der Namengebung 15
Angesammelte Schriftstücke 21
Nomina anatomica 23
Termini situm et directionem partium corporis indicantes 23
Termini generales 24
Partes corporis humani 26
Osteologia 28
Syndesmologia 40
Myologia 45
Bursae et Vaginae mucosae 50
Splanchnologia 52
Angiologia 67
Neurologia 80
Organa sensuum et Integumentum commune 95
Regiones corporis humani 103
Erläuterungen zu dem Namensverzeichniss 107
Betonung (Krause) 107
Vorschläge v. Kölliker's u. Krause's, die Orientirungsbezeichnungen betreffend 108
Sonstige auf Orientirung bezügliche Bemerkungen 109
System von F. E. Schulze 109
Glandulae, Lymphoglandulae, Noduli lymphatici 110
Bemerkungen zu Partes corporis 116
Infundibulum ethmoidale 116
Glabella 116
Fossa scaphoidea 117
Vertebrae (Abstimmungsheft) 117
Sulci paraglenoidales (Krause) 117
Erläuterungen zur Syndesmologie 117
Pars lacrimalis m. orbicularis oculi [M. Horneri] 118
M. quadratus labii superioris 118
Raphe pterygomandibularis 119
M. sternocleidomastoideus 119
Fasciculi transversi [Aponeurosis palmaris] 120

Seite
M. scalenus minimus 120
Lig. fundiforme penis 120
Leistengruben 121
Erläuterungen zu den Bursae mucosae (Toldt) 124
Tonsilla lingualis 126
Sulcus terminalis linguae, (Ductus lingualis), u. s. w. 126
Recessus pharyngeus 127
Bursa pharyngea 128
Areae gastricae 129
Pars analis recti 129
Nasus 131
Larynx 132
Macula flava (Krause) 133
Cartilago cuneiformis 133
Lig. cricothyreoideum medium 134
Annulus urethralis vesicae 134
Prostata 136
Colliculus seminalis 137
Cavum pelvis 138
Peritonaeum 143
Bursa omentalis 143
Lig. falciforme hepatis 144
Plica vesicalis transversa 144
Bursa ovarii 144
Cor 146
Vena obliqua atrii sinistri 149
Trigona fibrosa 149
Vena jugularis externa 149
Vena auricularis posterior (Krause) 150
Venae cutaneae brachii et antibrachii 150
Venae parumbilicales 150
Erläuterungen zur Neurologie 155
Eintheilung des Gehirnes 156
Medulla spinalis [Pyramidenbahnen] 163
Ventriculus quartus 164
Taeniae ventriculorum 165
Fasciculus longitudinalis medialis 168
Auf- und absteigende Nervenwurzeln 168
Nervenkerne 169
Gyrus fornicatus 169
Fissura hippocampi u. s. w. 170
Gyrus subcallosus 170
Rhinencephalon 174
Erläuterungen zu den Organa sensuum 177
Schlusswort 178

Einleitung.

Im Jahre 1887 hat die seitdem so kräftig erstarkte anatomische Gesellschaft, anlässlich ihrer in Leipzig abgehaltenen ersten Versammlung, den Beschluss gefasst, die Regelung der gesammten anatomischen Nomenclatur in Angriff zu nehmen, und sie hat ihren Vorstand beauftragt, die nöthigen Vorbereitungen behufs Ausführung eines solchen Unternehmens zu treffen. Ich hatte damals im Vorstande diese Angelegenheit angeregt, und der Antrag des Vorstandes lautete zunächst auf Niedersetzung einer vorberathenden Commission von zwei Mitgliedern. Nach einer längeren Discussion beschloss indessen die Gesellschaft, auf Hrn. Leuckart's Antrag, die Vorberathung eines derartigen Unternehmens dem Gesammtvorstande der Gesellschaft zu übertragen.[1]

Die Gründe für eine Inangriffnahme der Nomenclaturangelegenheit waren sehr naheliegende. Thatsächlich herrschte auf diesem Gebiete seit Jahren eine Anarchie, unter welcher Lehrende und Lernende in gleichem Maasse litten, und welche auch die Forschung schädigen musste. Der Vorrath der aus früheren Jahrhunderten übernommenen Bezeichnungen war an und für sich ein überreichlicher, und man hatte sich längst gewöhnt,

[1] Bericht über die Verhandlungen der ersten Versammlung der anat. Gesellschaft. *Anatomischer Anzeiger.* Bd. II. S. 403.

eine Reihe von Theilen mit Doppel- oder Mehrfachbezeichnungen zu versehen. Der M. trapezius sive cucullaris, N. vagus sive pneumogastricus, M. petrosalpingostaphylinus sive levator palati und ähnliche Doppelnamen wiederholten sich von Lehrbuch zu Lehrbuch, von Vorlesung zu Vorlesung. Gelegentlich ging der Luxus erheblich weiter, und Bezeichnungen wie Valvula coli, sive ileocoecalis, sive Bauhini, sive Tulpii, sive Falloppiae gaben dem Lehrer Gelegenheit zu Excursen in das historische Gebiet und zur Erörterung fossiler Prioritätsfragen.

Das Verdienst, mit dieser alten harmlosen Tradition in bewusster Weise gebrochen zu haben, kommt J. Henle zu, dem wir ja auch die consequente Einführung guter Orientirungsbezeichnungen, der Worte sagittal, frontal, medial, lateral u. s. w. verdanken. Henle hat für jeden Theil nur einen Namen angenommen und die Synonyme unter den Text in Fussnoten verbannt. Weiterhin hat Henle auch mit den persönlichen Bezeichnungen gebrochen und sie durchweg durch sachliche ersetzt, mit der Begründung, dass die üblichen Namengebungen sehr oft historische Ungerechtigkeiten enthalten.

Wollen wir offen sein, so müssen wir sagen, dass Henle's Bestreben, die anatomische Namengebung zu vereinfachen, uns dem erstrebten Ziele zunächst nicht genähert, sondern davon entfernt hat. Wenigstens ist seit dem Erscheinen des Henle'schen Lehrbuches die auf dem Gebiete herrschende Verwirrung entschieden empfindlicher geworden. Henle selber hat sehr viele neue Namen eingeführt. Während nun die einen Lehrer ohne Weiteres an ihn sich anschlossen, blieben Andere beim alten Bestande. Wieder Andere verfuhren eklektisch, oder machten auch ihrerseits von dem Rechte eigener Namengebung Gebrauch, und so ist mehr und mehr der Zustand eingerissen, dass eine jede Schule ihre eigene Sprache hat. Der Studirende, welcher von einer Universität zur anderen kommt, wird an seinem mühsam erlernten Schatze von Kenntnissen irre, und auch der Arzt kann nur derjenigen Litteratur ohne Schwierigkeit folgen, die seine angelernte anatomische Sprache spricht. Dieser Zustand ist für den Unterricht so sehr schädlich, für die Wissenschaft so sehr demüthigend, dass wir Alle, denen die Pflege der Anatomie obliegt, von der Nothwendigkeit einer Aenderung durchdrungen sind. Auch hat der Antrag auf Beseitigung des Missstandes innerhalb der Gesellschaft sofort allseitige Zustimmung gefunden und ist frohen Muthes zum Beschluss erhoben worden. Als nun aber der Vorstand an die Ausführung des ertheilten Auftrages gehen sollte, da sind gar bald die ersten Schwierigkeiten zu Tage getreten. Seitdem haben Zahl und Bedeutung der letzteren erheblich zugenommen. Allein auch die Ueberzeugung haben wir gewonnen, dass die vorhandenen Schwierigkeiten nicht unüberwindlich sind. Es bedarf aber zur Erreichung

des gesteckten Zieles des guten Willens aller Betheiligten und vor Allem des festen Zusammenhaltens der Mitglieder der anatomischen Gesellschaft.

Zunächst musste dem Vorstande sehr bald klar werden, dass ein Unternehmen, welches so viele Detailarbeit verlangt, von ihm nicht so nebenher sich erledigen liess, um so weniger, da ja die Leitung des Vorstandes von Jahr zu Jahr wechselt. In einer im Jahre 1889 in Berlin gehaltenen Präsidialrede habe ich von den einer einheitlichen Namengebung entgegenstehenden Schwierigkeiten die hauptsächlichsten zur Sprache gebracht. Dabei habe ich die Nothwendigkeit hervorgehoben, die Ordnung der anatomischen Sprache einer besonders zu ernennenden Commission zu übergeben, und sich vor Allem eines Redactors zu versichern, welcher auf mehrere Jahre hinaus die erforderlichen Arbeiten zu seiner Lebensaufgabe machen würde. In der Geschäftssitzung der betreffenden Versammlung sind die angeregten Gedanken von Seiten der Gesellschaft zum Beschluss erhoben worden. Es wurde eine Commission niedergesetzt, welche sich im Sinne der erwähnten Eröffnungsrede mit der Revision unserer anatomischen Nomenclatur und der Anbahnung einer einheitlichen Namengebung befassen sollte. An die Spitze dieser Commission wurde Hr. v. Kölliker gewählt, Mitglieder derselben wurden die Hrn. O. Hertwig, His, Kollmann, Merkel, Schwalbe, Toldt, Waldeyer und der Schriftführer der Gesellschaft K. v. Bardeleben.[1]

Zwei Sorgen lagen der Commission zunächst ob, die Gewinnung eines tüchtigen Redactors und die Sicherung der erforderlichen Geldmittel. Als Redactor hatte die Commission das Glück, Hrn. Collegen W. Krause zu gewinnen, der durch seine gesammte litterarische Veranlagung für eine solche Aufgabe wie geschaffen erschien. Hr. Krause hat auch alle diese Jahre hindurch mit unermüdlichem Fleisse und noch unermüdlicherer Geduld allen den Anforderungen nachzukommen gewusst, welche einerseits der Gegenstand selber, und welche andererseits die zahlreichen Interessenten an ihn gestellt haben. Er hat, wie ich aus eigener Erfahrung weiss, in dieser Zeit eine ungemessene Zahl von Briefen und von grösseren schriftlichen Auseinandersetzungen verfasst und sich's nicht verdriessen lassen, oft wochenlange Correspondenzen zu führen, um einen einzelnen Ausdruck richtig zu stellen oder denselben an den gehörigen Ort einzureihen. Wenn das begonnene Unternehmen wirklich zu einem guten Abschluss gelangen wird, dann haben wir vor Allem unserem Redactor dafür den wohlverdienten Dank abzustatten.

---

[1] Verhandlungen der anatomischen Gesellschaft auf der 3. Versammlung in Berlin 1889. Ergänzungsheft zum *anatomischen Anzeiger*. Bd. IV. S. 131.

Was die erforderlichen Geldmittel anbetrifft, so hatten wir diese auf 10,000 M. veranschlagt, eine Summe, die voraussichtlich nur mässig wird überschritten werden. Die Summe war zu bedeutend, um von der Gesellschaft allein getragen werden zu können. Die Commission, bezw. einzelne ihrer Mitglieder haben sich daher mit der Bitte um Unterstützung an die k. und k. k. Akademien der Wissenschaften in Berlin, in München, in Wien und in Budapest, sowie an die k. Gesellschaft der Wissenschaften in Leipzig gewandt. Es sind uns diese Körperschaften in sehr liberaler Weise entgegengekommen, und wir verdanken denselben im Ganzen eine Summe von rund 8090 M.[1] Die anatomische Gesellschaft hat ihrerseits bis jetzt etwas über 3800 M. an die Kosten des Unternehmens beigesteuert. Die kräftige Unterstützung, welche wir von Seiten der hohen wissenschaftlichen Körperschaften erfahren haben, haben wir als einen besonderen Beweis des Vertrauens entgegengenommen. Dieselbe auferlegt uns aber auch eine besondere Verpflichtung, das in uns gesetzte Vertrauen wirklich zu erfüllen und die unternommene Aufgabe bis zu einem befriedigenden Ende durchzuführen.

Ausdehnung des Unternehmens.

Wollten wir uns nicht in's Ungemessene verlieren, so war es nöthig, die Grenzen des Unternehmens von vornherein festzustellen und dieselben nicht allzu weit zu bemessen. Es ist klar, dass wir nicht daran denken durften, die Nomenclatur solcher Gebiete festzulegen, welche noch in mehr oder minder lebhafter wissenschaftlicher Gährung begriffen sind. Aus diesem Grunde einigte man sich nach einigen Vorversuchen dahin, nur die descriptive Anatomie zu berücksichtigen und diese insoweit, als sie Gegenstand der Betrachtung mit blossem Auge oder allenfalls mit der Lupe ist. Die wenigen Versuche, Bezeichnungen der mikroskopischen Anatomie, etwa die Schichten der Hirnrinde oder selbst diejenigen der Netzhaut aufzunehmen, sind an dem in mehreren Plenarversammlungen zum Ausdruck gebrachten festen Widerstande der Commission gescheitert. Eine andere Beschränkung, die wir uns auferlegt haben, bezog sich auf die Einsprachigkeit der Ausdrücke. Wir haben nur die lateinischen Bezeichnungen festzustellen gesucht und sind dabei von der Voraussetzung ausgegangen, dass

[1] Es haben uns übergeben:

Die k. Akademie der Wissenschaften in Berlin	M. 3000.—
„ „ „ in München	„ 1500.—
„ k. k. Akademie der Wissenschaften in Wien	„ 1568.97
„ kgl. Gesellschaft der Wissenschaften in Leipzig . . .	„ 1500.—
„ kgl. ungarische Akademie	„ 520.50.
„ anatomische Gesellschaft	„ 3843.95

es einem Jeden zustehen müsse, diese Ausdrücke in mehr oder minder freier Weise in seine Sprache zu übersetzen. Das Wort „Brustschlüsselzitzenfortsatzmuskel" ist z. B. eine wörtliche, das Wort „Kopfnicker" eine freie Uebersetzung für M. sternocleidomastoideus, und so correct die erstere sein mag, so werden doch Viele der letzteren den Vorzug geben.[1]

Sehr viel delikaterer Natur ist für uns die Frage gewesen, inwieweit unser Unternehmen einen internationalen Charakter anzunehmen habe. Die Erörterung dieser Frage hat zu ziemlich eingehenden Correspondenzen und Discussionen geführt, und ich will versuchen, unsere Stellung zu derselben möglichst unbefangen und klar zu zeichnen. Da ist denn vor Allem hervorzuheben, dass das Nomenclaturunternehmen von der anatomischen Gesellschaft ausgegangen ist, und dass dasselbe auch bis auf den heutigen Tag als Gesellschaftsangelegenheit betrachtet werden muss.

Die anatomische Gesellschaft hat, obwohl in Berlin entstanden und bis jetzt nur in deutschredenden Städten tagend, doch vom ersten Tag ihrer Begründung ab einen weiteren, als den rein deutschen Charakter beansprucht. Ihr Verzeichniss von Mitgliedern weist Namen aus Amerika, Belgien, Dänemark, England, Italien, Oesterreich-Ungarn, Russland, Schweden, der Schweiz und auch einen aus Frankreich auf, und gemäss der Zählung von Hrn. v. Bardeleben stellt sich der jetzige Bestand auf 129 nichtdeutsche, 145 deutsche Mitglieder. Mit Rücksicht auf diese ihre Zusammensetzung hätte die Gesellschaft vielleicht Grund gehabt, sofort an die Gründung einer anatomischen Weltsprache sich zu machen. Ein französisches Sprichwort sagt indessen: „Qui trop embrasse, mal étreint", und so hat auch unsere Gesellschaft im Jahre 1889 zunächst eine Verständigung unter den deutschredenden Anatomen in's Auge gefasst und Anfangs nur aus solchen ihre Commission gebildet. Daneben ist aber, wie dies meine Eröffnungsrede von damals bezeugt,[2] der Anschluss an die Fachgenossen anderer Sprachgebiete als ein weiterhin zu erstrebendes Ziel ausdrücklich anerkannt worden. Auch hat Hr. Krause schon in seinem ersten, die Myologie behandelnden Nomenclaturhefte neben den Bezeichnungen von Gegenbaur, Henle, Hyrtl, Krause und Langer auch die englischen von Quain und die französischen von Sappey aufgeführt.

Als dann 1890 die anatomische Gesellschaft zugleich mit der anatomischen Section des internationalen medicinischen Congresses in Berlin tagte, da ergab es sich von selbst, dass die Nomenclaturcommission mit

---

[1] Bei der zweiten Myologieabstimmung hatte Krause noch den Versuch gemacht, die gewählten lateinischen Ausdrücke zu verdeutschen, dies ist später auf Wunsch der Commission völlig unterblieben.

[2] A. a. O. S. 9.

den anwesenden Gelehrten anderer Länder Fühlung suchte, und es sind damals Sir William Turner und die Hrn. Cunningham, Romiti und Leboucq gebeten worden, in die bestehende Commission mit einzutreten. In Wien wurde späterhin auch noch Hr. Thane cooptirt. Von den genannten Herren haben besonders die drei letzteren an den Arbeiten der Commission, sowie an den in München, Wien, Göttingen und Strassburg abgehaltenen Sitzungen mit sehr dankenswerthem Eifer und Interesse theilgenommen.

So wünschenswerth es ist, eine wissenschaftliche Sprache zu besitzen, welche durch alle Culturgebiete hindurch dieselbe ist, so scheinen sich doch zur Zeit die Bedürfnisse der verschiedenen Länder noch nicht ohne Weiteres zu decken, und wir werden auf eine völlige Sprachübereinstimmung vielleicht noch längere Zeit hindurch verzichten müssen. Unser Streben hat in dem Falle auf möglichster Minderung der zurückbleibenden Unterschiede hinzuarbeiten. Die anatomische Gesellschaft Grossbritanniens hat 1893 eine eigene Commission zur Anpassung unserer Vorschläge an die englischen Bedürfnisse niedergesetzt[1], und etwas früher noch (1890) hat eine Gesellschaft amerikanischer Anatomen die Nomenclaturfrage in die Hand zu nehmen versucht. Die Aeusserungen der englischen Commission liegen noch nicht vor, dagegen haben die amerikanische Commission und deren sehr eifriges Mitglied, Hr. Wilder, bereits eine Reihe von kleineren Aufsätzen und Broschüren veröffentlicht.[2]

Die Ziele, welche die amerikanische Commission verfolgt, sind dieselben wie die unsrigen, ihre Wege zum Ziel sind aber wesentlich andere, als die von uns gewählten. Gemeinsam ist uns der Grundsatz, dass jeder Theil nur einen einzigen Namen haben soll, und dass dieser Name möglichst einfach und bezeichnend zu wählen sei. Wilder und seine Collegen gehen aber weiter und verlangen lauter „Mononyme", d. h. Substantive ohne ferneren Zusatz. Sie sagen z. B.: praecornu und postcornu satt cornu anterius und cornu posterius, postcava statt vena cava posterior u. a. m. Bis jetzt liegt von Wilder die Bearbeitung der Gehirnnomenclatur nach den vorgeschlagenen Grundsätzen vor, und dieser erste Versuch erlaubt uns ein Urtheil über die Consequenzen, zu welchen das vorwiegende Bestreben

---

[1] *Journal of Anatomy and Physiology.* 1894. Vol. XXVII.

[2] Von den durch Wilder versandten Schriften citire ich als die hauptsächlichsten: The fundamental principles of anatomical Nomenclature, by Burt C. Wilder MD. from the *Medical. News.* 19. December 1891.

Ferner: Fissural diagrams of the human brain. *Macroscopical Vocabulary of the brain presented to the Assoc. of American anatomists at Boston. Mass.* 29. Dec. 1890. — *American Reports upon Anatomical Nomenclature.* 1889—1890, with Notes by Wilder, Cornell University. 5. Februar 1892.

nach Mononymen hinführt. Wir stimmen unsererseits völlig bei, wenn das Wort Thalamus kurzweg an die Stelle von Thalamus opticus gesetzt wird, wir haben selbst nichts dagegen, wenn im täglichen Verkehr das Wort Dura für dura Mater encephali in allen den Fällen gebraucht wird, wo eine Verwechselung ausgeschlossen bleibt. Dagegen können wir nicht anerkennen, dass Worte wie „Medipedunculus" für Pedunculus cerebelli ad pontem einen sprachlichen oder praktischen Fortschritt bedeuten. Die Zusammenziehung verschiedener Worte in ein einziges kann ja unter Umständen eine Vereinfachung sein. Aehnlich dem allzu gedrungenen Telegraphenstil kann sie indessen auch zur Unklarheit führen, und dann ist ihr Nutzen ein negativer, denn also gebildete Worte verlangen zu ihrem Verständniss besondere Erläuterungen. Medipedunculus ohne Zusatz ist unverständlich, es müsste schon Medipedunculus cerebelli heissen, und dem wäre wiederum Pedunculus medius cerebelli vorzuziehen, weil das barbarisch gebildete Wort Medipedunculus ebensowohl für Pedunculus medius, als für Pedunculus medialis oder für Pars media oder medialis pedunculi gebraucht werden könnte. Sprachwidrige Wortzusammensetzung enthält aber Wilder's Liste sehr viele, und man hat nicht nöthig, ein philologischer Pedant zu sein, um in Worten wie Terma (anstatt Lamina terminalis), Postramus (für Ramus posterior arboris cerebelli) u. a. m. Aergerniss zu nehmen. Viele Worte, wie Cimbia (Tractus peduncularis transversus), Coelia (für Cavitas encephali), Aulix (für Sulcus Monroi) u. a. m. sind übrigens neu oder wie Isthmus (für Gyrus annectens) in einem anderen, als dem bisherigen Sinn benutzt. Ich weiss nicht, wie weit der Kreis amerikanischer Fachgenossen reicht, welchen Wilder hinter sich hat. Jedenfalls führt das Vorgehen des letzteren zur Schaffung einer völlig neuen, grossentheils recht fremdartig klingenden Sprache, und auf diesen Boden kann ihm unsere Commission, ohne Verleugnung ihrer historischen Grundsätze, nicht folgen.

Von dem Zeitpunkt ab, wo sich durch die Theilnahme von englischen, italienischen und belgischen Collegen der Umkreis unseres Unternehmens erweitert hat, haben wir auch das Bedürfniss empfunden, mit den französischen Fachgenossen in Verbindung zu treten. Beim mangelnden Besuch unserer Jahresversammlungen durch die letzteren konnten wir indessen nur auf dem etwas schwerfälligen Wege brieflichen Verkehrs eine Anknüpfung einleiten. Wir correspondirten insbesondere mit unserem Gesellschaftsmitgliede Hrn. Testut; meinerseits versuchte ich auch, anlässlich eines Besuches in Paris, Hrn. Mathias Duval für unsere Bestrebungen zu interessiren, und schliesslich haben wir dann, gemäss einem 1893 in Göttingen gefassten Commissionsbeschlusse, die beiden Hrn. Duval und Testut, unter angemessener Begründung unseres Gesuches, officiell eingeladen, an der gemeinsamen Nomenclaturarbeit Theil zu nehmen

Eine Antwort hierauf ist nur von Hrn. Testut eingelaufen, dahin lautend, dass nach seiner Ueberzeugung eine Nomenclaturcommission erst dann Anspruch auf ernsthaften und dauernden Erfolg habe, wenn sie wirklich international und wenn jedes ihrer Mitglieder von einer bestimmten Regierung als officieller Delegirter bezeichnet worden sei. In dem Sinne erklärte Hr. Testut, nur unter der Bedingung an den Arbeiten der Commission theilnehmen zu können, dass er vom Hrn. Minister des öffentlichen Unterrichtes dazu aufgefordert werde. In früheren Briefen hatte Hr. Testut denselben Gedanken noch dahin ausgeführt, dass die deutsche Regierung in dieser Angelegenheit die Initiative ergreifen könnte, und dass die Bezeichnung der zu Commissionsmitgliedern geeigneten Anatomen von den Regierungen der anatomischen Gesellschaft zu überlassen sei.

Zwei Erwägungen haben die Nomenclaturcommission veranlassen müssen, dem Gedanken des Hrn. Testut, so einladend er auf den ersten Blick erscheinen mag, keinen weiteren Raum zu geben. Einmal ist unsere Gesellschaft, welche von Akademien und wissenschaftlichen Gesellschaften Geldbeträge behufs Ausführung ihres Planes erbeten und entgegengenommen hat, verpflichtet, das begonnene Werk wirklich zu Ende zu führen, und sie darf dasselbe nicht mit einem Male auf andere Schultern abwälzen. Sodann erscheint uns aber im gegenwärtigen Stadium der Angelegenheit die Aussicht, durch Vermittelung der Regierungen zum Ziele zu kommen, beinahe hoffnungslos.

Es existirt ein Präcedenzfall internationaler Regelung wissenschaftlicher Bezeichnungen in der Feststellung der elektrischen Maasseinheiten im Jahre 1881. Es hat damals der Präsident der französischen Republik, bei Anlass einer Ausstellung, die auswärtigen Staaten eingeladen, Delegirte nach Paris zu senden, um über gemeinsam anzunehmende elektrische Einheitsmaasse zu berathen. Die seitdem üblichen Ausdrücke Volt, Ohm, Ampère und deren Werthbestimmungen sind eine Frucht jener Berathung gewesen, an der die ersten Physiker der Welt Theil genommen haben. Der gedruckte Bericht über den elektrischen Congress ergiebt, dass 28 Staaten, darunter die mittel- und südamerikanischen, wie Costarica, Venezuela, Columbia u. s. w., und asiatische, wie Japan, mit zusammen ungefähr 250 Delegirten vertreten gewesen sind. Nun steht aber unseres Erachtens die Sache der anatomischen Nomenclatur wesentlich anders, als die damals entschiedene Angelegenheit. Einerseits erscheint es zur Zeit ziemlich unwahrscheinlich, dass die verschiedenen Staatsregierungen der anatomischen Namengebung ein genügendes Interesse entgegenbringen werden, um dieselbe zum Gegenstand gemeinsamer Behandlung zu machen. Andererseits aber ist die Arbeit, Tausende von Namen zu sichten, eine so weitläufige, dass ihre Erledigung in einer internationalen Commissionsberathung nicht

abzusehen sein würde. Vor Allem aber bleibt zu betonen, dass eine auf längere Dauer berechnete gesetzliche Festsetzung der anatomischen Namen deshalb nicht denkbar ist, weil das Fortschreiten der Wissenschaft selber eine stetige Weiterentwickelung der anatomischen Sprache verlangt. Die Wissenschaft muss auch in ihrer Sprache frei sein und sie hat keinen Grund, sich hierin der Autorität des Staates zu unterwerfen.

Bis jetzt ist die Namengebung von den einzelnen Schriftstellern, den Verfassern von Lehrbüchern oder von Monographien besorgt worden. Manche neu vorgeschlagenen Worte sind überhaupt nie in Kurs gekommen, andere sind in einem anderen, als dem ursprünglich beabsichtigten Sinne gebraucht worden, und wieder andere sind zu mehr oder minder allgemeiner Verbreitung gelangt. Der Erfolg eines Ausdruckes bildete von jeher die Rechtfertigung seiner Einführung in die Wissenschaft. Nicht selten hat sich auch die Mode der Sache bemächtigt, und es sind an und für sich völlig zutreffende Bezeichnungen plötzlich durch andere, kaum bedeutungsvollere ersetzt worden. Wenn nun die anatomische Gesellschaft Ordnung in die bestehende Litteratur zu bringen sucht, so kann sie im Prinzip nicht mehr beanspruchen, als die einzelnen Schriftsteller. Auch sie wird schliesslich die Rechtfertigung ihrer Thätigkeit im Erfolg ihres Unternehmens zu finden haben. Ihre Liste von Namen muss durch die Zweckmässigkeit der Auswahl, durch die Präcision der Ausdrücke und durch den folgerichtigen Zusammenhang des ganzen Systems den Vorzug verdienen. Es müssen möglichst viele Anatomen und Aerzte von den Vorzügen der vorgeschlagenen Nomenclatur befriedigt sein und sich ihr anschliessen. Zu diesen Vorzügen muss dann allerdings auch deren weite Verbreitung mit hinzugehören. Aber einen Zwang kann die Gesellschaft in dieser Hinsicht nicht einmal auf ihre eigenen Mitglieder ausüben. Vielmehr wird sie nur empfehlend vorgehen können. Je besser die neue Namengebung den gegebenen Bedürfnissen der Lehre und der Forschung gerecht wird, um so sicherer sind ihre Aussichten auf allgemeine Annahme und auf bleibenden Bestand. Allein auch die bestmögliche, dem Bedürfniss des heutigen Tages entsprechende Nomenclatur kann im Laufe der Jahre wieder unzureichend werden, und somit wird eine in gewissen Fristen vorzunehmende Revision ein unabweisbares Bedürfniss bleiben.

Um auf die obenerwähnte Frage von der Betheiligung von Regierungen an der Feststellung anatomischer Namen zurückzukommen, so bleibt eine solche auch nach Vollendung des Werkes der anatomischen Gesellschaft nicht ausgeschlossen. Es kann das letztere geradezu als der Ausgangspunkt einer Anregung bei der einen oder bei der anderen Regierung werden. Würden z. B. die französischen Collegen bei ihrem Ministerium anregen, dass die von der Gesellschaft angenommenen Namen

zum Gegenstand einer nochmaligen internationalen Berathung von Regierungsabgeordneten gemacht werden, so würde die Gesellschaft dies sicherlich nicht bekämpfen und noch viel weniger ihre sechsjährige Arbeit als vergeblich ansehen. Die formellsten Regierungsverordnungen werden aber den Zerfall einer amtlich festgelegten Sprache nicht zu verhindern vermögen, sowie dieselbe dem wissenschaftlichen Bedürfnisse der Zeit nicht mehr entspricht.

Plan und Ausführung des Unternehmens.

Der erste technische Plan zur Ausführung des Nomenclaturunternehmens ist von Hrn. Krause ausgedacht und von der Commission gebilligt worden. Es wurden, um eine bestimmte Unterlage zu gewinnen, capitelweise die sämmtlichen Namen des Gegenbaur'schen Lehrbuches untereinander geschrieben[1] und die Synonyme aus einer Anzahl von anderen weit verbreiteten Lehrbüchern in getrennten Colonnen daneben gesetzt. So entstanden umfängliche Tabellen, deren Abdruck den Commissionsmitgliedern eingesandt wurde. Diese hatten unter den für jeden Theil aufgezählten Namen denjenigen anzustreichen, der ihnen der angemessenste erschien, oder sie konnten, falls sie dies für richtig hielten, neue Namen n Vorschlag bringen. Ausserdem sollten sie allgemeine oder spezielle, bei der Tabellenprüfung sich ergebende Bemerkungen dem gedruckten Hefte beifügen und letzteres auf einen bestimmten Termin wieder an Hrn. Krause zurücksenden. Der Anfang einer solchen schriftlichen Abstimmung wurde mit der Myologie unternommen, und das Ergebniss war insofern ermuthigend, als gleich bei der ersten Abstimmung 85 Procent der in Betracht kommenden Namen (und zwar 60 Procent und in späteren Abstimmungen 85 Procent der Gegenbaur'schen Columnen) die Majorität erhielten.[2] Ueber 40 Procent der Namen waren einstimmig oder nahezu einstimmig angenommen worden. Daneben waren allerdings 100 Namen neu vorgeschlagen worden. In einem zweiten Druckhefte wurden nun die angenommenen und die noch unentschiedenen, sowie die neu vorgeschlagenen Namen den Commissionsmitgliedern mitgetheilt, und es wurde ihnen auch Kenntniss von den bei Anlass der ersten Abstimmung gemachten Bemerkungen der einzelnen Commissionsmitglieder gegeben. Insoweit nun auch die zweite schriftliche Abstimmung einen unverdauten Rest von Namen

[1] Das Gegenbaur'sche Lehrbuch wurde desshalb als Unterlage für die Aufstellung der Namenlisten gewählt, weil es vor 6 Jahren die neueste gründlichere Durcharbeitung der Anatomie darstellte.

[2] Siehe S. 12 und 13.

zurückliess, so waren diese in persönlichen Sitzungen der Commission zu erledigen. So ist die Myologie Gegenstand der Commissionsberathungen in München gewesen, während es beabsichtigt war, in Wien die Osteologie und die Angiologie zum Abschluss zu bringen. Die Sitzungen der Nomenclaturcommission wurden im Anschluss an die Jahresversammlungen der anatomischen Gesellschaft abgehalten. Dabei hat sich auch Gelegenheit gefunden, die Commission auf dem Wege der Cooptation durch fernere Sachkundige zu erweitern. So sind in München die Herren Braune, Henke, v. Kupffer, v. Mihálkovics und Rüdinger und in Wien Hr. Zuckerkandl zu den Berathungen beigezogen, bezw. als Mitglieder in die Commission aufgenommen worden.

Wir sind auf dem oben angegebenen Wege für die Myologie soweit gekommen, dass nach Schluss der Münchner Versammlung, im Juni 1891, ein Flugblatt veröffentlicht werden konnte, welches die von der Commission angenommenen Namen, etwa 300 an der Zahl enthielt. Der Weg, welcher für die Myologie zu einem leidlich befriedigenden Abschluss geführt hat, hat sich indessen bei der erheblich umfangreicheren Osteologie nur noch schwer gangbar erwiesen, und er musste bei den übrigen Abschnitten der Anatomie entschieden verlassen werden.

Bei den mehrfachen schriftlichen Abstimmungen hat sich, wie das psychologisch wohl verständlich ist, gezeigt, dass die zweiten und dritten Abstimmungen über unentschiedene Namen keine wesentlich anderen Ergebnisse brachten als die erste. Ebenso stellte es sich heraus, dass die von den Commissionsmitgliedern eingereichten Bemerkungen und neu vorgeschlagenen Namen nur ungenügende Beachtung fanden und daher fast durchweg ohne genauere Prüfung verworfen wurden. Und doch waren gerade diese Bemerkungen und neuen Namen oftmals die Frucht von grosser, mit besonderer Sachkenntniss geführter Arbeit. Diesem Uebelstande musste abgeholfen werden, und es beschloss daher die Commission in Wien (1892), alle neu eingereichten Vorschläge und Anmerkungen ihrer Mitglieder in mündlicher Discussion der Reihe nach durchzunehmen. Der Beschluss war rasch gefasst, aber minder rasch durchgeführt. Es war den Commissionsmitgliedern schon in München harte Arbeit zugemuthet worden, da sie unter der straffen Führung des Hrn. v. Kölliker, mit nur kurzer Unterbrechung, von 8 Uhr Morgens bis 6 Uhr Abends die Vorträge und Demonstrationen der anatomischen Gesellschaft entgegenzunehmen und unmittelbar nachher noch bis 9 Uhr über Namen zu berathen hatten. In Wien zogen sich aber die Nomenclatursitzungen noch tiefer in die Nacht hinein, und sie führten wohl für die Mehrzahl der Anwesenden, zu einer bei solchen Entscheidungen sehr fatalen Erschöpfung.

Als Beispiel über die Art und Weise, wie Hr. Krause nach Zusammenstellung der einnachfolgende Tabelle dienen. Die Ziffern bei den

Gegenbaur	Henle	Hyrtl
Vestibulum labyrinthi (6)	**Vestibulum (7)**	**Vestibulum**
Fenestra ovalis (12)	Fenestra vestibuli (2)	Fenestra ovalis
Recessus sphaericus (12)	Recessus sphaericus	Recessus hemisphaericus
Recessus ellipticus (12)	Recessus ellipticus	Recessus hemiellipticus
—	Sinus sulciformis (1)	—
Crista vestibuli (14)	Crista vestibuli	Crista vestibuli
Pyramis (4)	Pyramis vestibuli (6)	Pyramis vestibuli
Recessus cochlearis (14)	Recessus cochlearis	—
Maculae cribrosae (15)	Maculae cribrosae	Maculae cribrosae
Oberer Siebflecken	Macula cribrosa superior (13)	Obere Macula
Mittlerer Siebflecken	Macula cribrosa media (13)	Mittlere Macula
Unterer Siebflecken	Macula cribrosa inferior(13)	Untere Macula
—	—	—
Knöcherne Bogengänge	Canales semicirculares (2)	Canales semicirculares
Canalis anterior (5)	Vorderer verticaler Bogengang (1)	Oberer Bogengang
Canalis externus (4)	Horizontaler Bogengang (2)	Aeusserer Bogengang
Canalis posterior (4)	Hinterer verticaler Bogengang (1)	Hinterer Bogengang

gesandten Voten der Commissions-Mitglieder die Abstimmungsergebnisse geordnet hat, mag Namen bezeichnen die erhaltenen Stimmen.

Krause	Langer	Sonstige Autoren
Vestibulum	**Vestibulum**	Vestibulum osseum
Fenestra ovalis	Fenestra vestibuli	Fenestra ovalis, Schwalbe. Fenestra ovalis, Quain. Fenêtre ovale, Sappey, Testut. Finestra ovale
Recessus sphaericus	Recessus hemisphaericus(2)	Fovea hemispherica, Quain. Fossette hémisphérique
Recessus ellipticus	Recessus hemiellipticus (2)	Fovea hemielliptica, Quain. Fossette semi-ovoïde. Fossette elliptique, Testut
—	—	Sinus sulciformis, Morgagni. Fossula sulciformis, Schwalbe (1). Recessus labyrinthi, Reissner. Fossette sulciforme, Sappey. Gouttière sulciforme, Testut
Crista vestibuli	Crista vestibuli	Crista pyramidalis. Spina vestibuli
—	Pyramis vestibuli	Eminentia pyramidalis. Pyramide
Recessus cochlearis	—	Recessus cochlearis, Reichert. Fossette cochléaire, Testut
Maculae cribrosae	Maculae cribrosae	
Macula cribrosa superior	Macula cribrosa superior	Macula major. Tache criblée antérieure, Sappey. Tache criblée supérieure, Testut. Macchia cribrosa anteriore
Macula cribrosa media	Macula cribrosa media	Macula minor. Macula major. Tache criblée moyenne, Sappey. Tache criblée antérieure, Testut. Macchia cribrosa mediana
Macula cribrosa inferior	Macula cribrosa inferior	Macula minima. Tache criblée postérieure, Sappey, Testut
Macula cribrosa recessus cochlearis	—	Macula cribrosa quarta. Tache criblée cochléaire, Testut
Canales semicirculares ossei (10)	—	
Canalis semicircularis superior (6)	Oberer Bogengang	Superior canal. Canal demicirculaire supérieur. Canale semicircolare superiore
Canalis semicircularis lateralis (2)	Horizontaler Bogengang	Canalis semicircularis medius. External canal. Canal demicirculaire externe. Canale semicircolare esterno
Canalis semicircularis inferior	Hinterer Bogengang	Canalis semicircularis internus. Posterior canal. Canal demicirculaire postérieur. Canale semicircolare posteriore (1)

Trotz aller Ausdauer sah sich aber die Commission doch nur im Stande, Bruchstücke ihres vorliegenden Pensums zu erledigen, und so kam sie schliesslich auf den Ausweg, Spezialausschüsse zu ernennen und diesen die Arbeit capitelweise zu übertragen. Zunächst wurden in Wien die Herren Merkel, Thane und Toldt gebeten, die Namen der Gefässlehre (Venen und Lymphgefässe) in Ordnung zu bringen. Bei einem späteren Anlasse wurde in ähnlicher Weise den Herren Merkel, Rüdinger und Toldt die Anatomie der Regionen zugetheilt. Die Ausarbeitung der Syndesmologie ist Hrn. Toldt allein übertragen worden.

Sehr bedeutsam für den weiteren Fortgang der Angelegenheit wurde die in Wien beschlossene Niedersetzung eines besonderen Redactionsausschusses. Dieser Ausschuss (His, Krause und Waldeyer) wurde nämlich beauftragt, dafür zu sorgen, dass das Gesammtwerk der Nomenclatur einen einheitlichen Charakter bekomme. Ein planmässiges Zusammenarbeiten der einzelnen erledigten Stücke zu einem Ganzen erschien deshalb nöthig, weil die zu sehr verschiedenen Zeiten, oft in jahrelangen Abständen, erfolgten Abstimmungen mit ihren wechselnden Mehrheiten nothwendig Ungleichheiten und Widersprüche in ihrem Gefolge haben mussten. Auch kam es vor, dass unentbehrliche Namen keine Majorität erzielten und Gefahr liefen, aus dem Verzeichniss zu verschwinden, wie dies z. B. bei der ersten Muskelabstimmung mit Tendo m. bicipitis, Adminiculum lineae albae, Plica cubiti u. a. m. der Fall war.

Der Redactionsausschuss hat, als er sich an die Arbeit machte, sich bald davon überzeugt, dass sich seine Aufgabe nicht auf ein blosses Ausglätten von Ungleichmässigkeiten zu beschränken hatte, sondern dass sie einer weiteren Fassung bedurfte. Sollte er den an ihn zu stellenden Anforderungen gerecht werden, so musste er sich allenthalben in die einzelnen Fragen vertiefen und eventuell auch vor einer völligen Umänderung bisheriger Namengebung nicht zurückschrecken. Der Ausschuss hat nun während dieser letzten 3 Jahre anhaltend gearbeitet und, theils durch Correspondenz, theils durch persönliche Zusammenkünfte, vielfach auch durch Berathung mit Fachmännern gesucht, über alle unentschiedenen und schwierigen Punkte möglichst in's Klare und zur Uebereinstimmung zu kommen. Es war dies natürlich in den Gebieten der Nervenlehre und der Eingeweidelehre viel weniger leicht zu erreichen, als in der Muskel- oder in der Knochenlehre. Mehreren Ausschusssitzungen hat Hr. v. Kölliker beigewohnt, dessen erfahrenen Rath wir auch bei der feineren Gehirnanatomie eingeholt haben. In ganz besonderem Maasse hat sich aber Hr. College Toldt an der geleisteten Arbeit betheiligt. Das in sich harmonisch durchgearbeitete Capitel der Syndesmologie und ebenso dasjenige der Schleimbeutel sind ausschliesslich sein Werk. Allein auch bei

allen anderen Abschnitten hat sich Toldt durch seine, auf sachliche und auf formelle Genauigkeit hinarbeitenden kritischen Bemerkungen grosse Verdienste erworben.

Abweichend von dem ursprünglich eingeschlagenen Gang der Behandlung ist nun das Verfahren während dieser letzten 3 Jahren folgendes gewesen. Zunächst sind die Commissionsmitglieder eingeladen worden, ihre besonderen Vorschläge und Bemerkungen für die unerledigten Capitel noch vor der ersten Abstimmung einzusenden, so dass dieselben bei dieser zur Berücksichtigung kommen konnten. Nach erfolgter Abstimmung und nachdem deren Ergebnisse durch Hrn. Krause geordnet waren, ging der Ausschuss an die weitere theils mündliche theils schriftliche Berathung der einzelnen Abschnitte. Dabei wurden Werth und Bedeutung jedes Ausdruckes nochmals durchgeprüft, zweifelhafte Fragen durch Herbeiziehung der Litteratur oder von Praeparaten zur Entscheidung gebracht, und es wurde auf diese Weise ein einheitlicher Vorschlag, die sogenannte Schlussredaction, aufgestellt, welcher der Commission wieder, theils zur mündlichen Behandlung, theils zur schriftlichen Rückäusserung übergeben wurde.

Die letzten Schlussredactionen der verschiedenen Capitel sind den Commissionsmitgliedern im Juli 1894 zugesandt und von diesen seitdem mit ihren Bemerkungen und Gegenvorschlägen versehen worden. Nach nochmaliger sorgfältiger Durcharbeitung dieser Gegenvorschläge, sowie des gesammten Werkes sieht sich nun der Redactionsausschuss in der Lage, den Mitgliedern der Gesellschaft die definitive Redaction des Namensverzeichnisses vorzulegen. Bei ihrer Versammlung in Basel hat sich die Gesellschaft zu entscheiden, ob sie die neugeordnete Nomenclatur als die ihrige ansehen, und ob sie mit ihrem vollen Gewicht für deren Verbreitung eintreten will.

Normen der Namengebung.

Im Verlaufe der sechsjährigen Verhandlungen sind die Commission und ihr Ausschuss, ohne dass besondere darauf bezügliche Discussionen stattgefunden hätten, zu einer Anzahl von redactionellen sowohl, als von prinzipiellen Normen gelangt.[1] Je fester sich diese Normen herauskrystallisirt haben, umsomehr konnten sie der ferneren Arbeit zu Grunde gelegt werden, obwohl schliesslich keine derselben zur Regel ohne Ausnahme geworden ist. Die wichtigsten dieser Normen sind folgende:

---

[1] Man vergl. auch Krause, Die anatomische Nomenclatur. *Internationale Monatsschrift für Anatomie und Physiologie.* Bd. X. S. 313.

Jeder zu benennende Theil soll nur einen Namen haben. Die Namen müssen lateinisch und sprachlich correct gebildet sein. Ferner wird von von ihnen verlangt, dass sie möglichst kurz und einfach seien. Die Namen sollen blosse Erinnerungszeichen sein, und nicht den Anspruch auf Beschreibungen oder auf speculative Interpretationen erheben. Zusammengehörige Namen sollen möglichst gleichartig zusammengesetzt sein (z. B. Femur, A. femoralis, V. femoralis, N. femoralis). Auch sollen Adjective im Allgemeinen ihre Gegensätze zugeordnet haben (z. B. dexter, sinister, major, minor, superficialis, profundus).

Allzu fest eingebürgerte Namen haben uns hier und da genöthigt, von den oben aufgezählten Regeln abzuweichen. Einen M. crotaphiticobuccinatorius und selbst einen M. petrosalpingostaphylinus konnten wir ohne Schwierigkeiten fallen lassen, aber für den so sehr populären M. sternocleidomastoideus hat sich kein kürzerer Ersatz finden lassen. Von den beiden Synonymen Valvula mitralis und Valv. bicuspidalis konnte, schon mit Rücksicht auf den ärztlichen Sprachgebrauch, keines bei Seite gesetzt werden. Pyramis und Pars petrosa ossis temporalis, Vola und Palma manus, Nates und Clunes u. a. m. mussten nebeneinander aufgeführt werden. Ferner muss die A. meningea media noch fernerhin durch das Foramen spinosum (anstatt durch ein For. meningeum medium), der R. auricularis vagi durch den Canaliculus mastoideus hindurchgehen, während der N. facialis seit Henle seinen Canalis facialis bekommen hat.

Eine erhebliche Divergenz der Meinungen besteht seit langem hinsichtlich der Verwendung persönlicher Namen. Solchen persönlichen Namen begegnen wir nicht allein in der Anatomie, sondern auch in anderen Naturwissenschaften und in der Medicin. Die Mineralogen sprechen von einem Millerit, von einem Hausmannit u. s. w., die Pathologen von einem Stokes'schen Phänomen, von einer Basedow'schen oder von einer Bright'schen Krankheit, besonders sind aber die botanischen und die zoologischen Speziesbezeichnungen reich an persönlichen Namen. Wir begegnen da einer Rhytina Stelleri, einem Equus Burchelli, einer Capra Falconeri und unendlich vielen anderen ähnlich gebildeten Namen. Die Zoologen und Botaniker benutzen solche persönliche Namen auch dann, wenn der Betreffende zu den fraglichen Spezies gar keine oder sehr entfernte Beziehungen gehabt hat. Neben dem Motiv, dass sie einem verdienten Fachgenossen eine Ehre oder auch nur eine Höflichkeit erweisen wollen, kommt eben für sie die Bequemlichkeit und Unverfänglichkeit solcher fertig vorliegender Lautzusammensetzungen in Betracht.

Die in der Anatomie gebrauchten persönlichen Namen sind nicht ganz so harmlos, wie die botanischen und zoologischen, sie sollen im Allgemeinen nur an solche Forscher anknüpfen, welche den nach ihnen be-

nannten Theil zuerst entdeckt, genauer beschrieben, oder ihn doch wenigstens der allgemeinen Kenntniss näher gebracht haben. Wie nun solche Namen entstehen, das haben wir noch täglich Gelegenheit zu verfolgen. In ein Gebiet, welches bis dahin ungenügend bekannt war, bringt ein Forscher neues Licht, und bis seine Forschungen von anderen controllirt und wissenschaftliches Gemeingut geworden sind, bleibt er zunächst der Gewährsmann für die von ihm beschriebenen Gebilde. So ist Luschka naturgemäss der Pathe des von ihm aufgefundenen, als Steissdrüse bezeichneten Körpers geworden, und auch jetzt, da die Deutung des Körpers anfechtbar erscheint, und da dessen Name gegen den eines Glomus coccygeum umgetauscht worden ist, giebt man ihm doch gern den Identitätsnachweis als „Luschka'sche Steissdrüse" mit auf den Weg. Im Uebrigen fehlt es in unserer Litteratur keineswegs an Beispielen von bleibender Behaftung älterer Forscher bei irrthümlichen Deutungen. Das Pancreas Aselli und die Ovula Nabothi sind mitsammt der fehlerhaften Deutung auf dem Conto ihrer ersten Beschreiber stehen geblieben.

Bei der oben erörterten Bildungsweise persönlicher Namen dürfen wir uns nicht wundern, wenn dieselben gerade in denjenigen Gebieten besonders reichliche Verwendung finden, deren Durchforschung in starkem Fortschritte begriffen ist. So hatten wir im Gehörorgan eine Zeit lang die Corti'schen Zellen, die Deiters'schen, die Claudius'schen Zellen u. a. m. Im Gehirn haben wir die Bündel von Vicq d'Azyr, von Meynert, von Gudden, die Kerne von Luys, von Schwalbe, von Bechterew u. a. m. Besonders häufig finden wir gerade in solchen neu durchforschten Gebieten, dass von zwei nahe bei einander liegenden, oder sonst sich ähnlich verhaltenden Theilen der eine von einem, der andere von einem anderen Forscher zuerst gesehen und beschrieben worden ist, und während des Stadiums ungenügender Entwirrung des vollen Thatbestandes wird in solchen Fällen der Bezug auf die Gewährsmänner stets zum sichersten Mittel gehöriger Verständigung. Die Gudden'sche und die Meynert'sche Commissur in der Zwischenhirnbasis, die Hensen'sche Mittelscheibe und die Krause'sche Membran in der quergestreiften Muskelfaser liefern Beispiele solcher behufs Unterscheidung durchaus zweckmässiger persönlicher Bezeichnungen. Ein anderes Beispiel giebt die von Braune eingeführte Unterscheidung eines Henle'schen und eines Hesselbach'schen Bandes an den Grenzen der medialen Leistengrube. Mit diesen Namen ist erst eine klare Sonderung der beiden Bandstreifen eingetreten.

Manche der vorübergehend berechtigten persönlichen Namen der Anatomie sind im Laufe der Zeit als überflüssige Schwerfälligkeiten wieder ausser Gebrauch gekommen. Man spricht heute kaum mehr von einer

Schneider'schen Membran der Nase, oder von einer Jakob'schen Haut der Retina, wogegen die Fossa Sylvii, die Zonula Zinni, die Tuba Eustachii und viele andere persönliche Namen zum bleibenden Bestand unserer Nomenclatur geworden und in alle Sprachen übergegangen sind.

Gegen diese Ueberbleibsel einer ursprünglich viel weiter verbreiteten persönlichen Nomenclatur hat nun bekanntlich Henle zuerst den Krieg eröffnet, und der Krieg ist von neueren Anatomen sehr hartnäckig weitergeführt worden. Ist man doch bis zum Versuch gelangt, die allem Prioritätsbereich entrückte und völlig in die Volkssprache übergegangene Achillessehne umzutaufen und mit einem rein sachlichen Namen zu versehen. Die Gründe, welche gegen eine persönliche Nomenclatur in's Feld geführt werden, sind allerdings gewichtiger Natur. Die Namen enthalten oftmals historische Ungerechtigkeiten, indem sie nicht den wirklichen Entdecker eines Theiles, sondern einen späteren Bearbeiter nennen. Manche persönliche Namen sind bei verschiedenen Nationen nach verschiedenen Bearbeitern gewählt, die Lieberkühn'schen Drüsen der Deutschen heissen bei den Italienern Drüsen von Galeati, die Vater'schen Körperchen der Deutschen bei den Italienern Körper von Pacini u. a. m. Die persönlichen Namen sind in manchen modernen Schriften, besonders in solchen der Spezialistenlitteratur, oft in grossem Uebermaasse vorhanden, und es finden sich hierbei Namen fixirt von sehr geringem wissenschaftlichem Gewicht. Allein auch die Namen älterer Anatomen sind völlig planlos verewigt. Einzelne sehr grosse Namen, wie der von Vesal und von Harvey, fehlen in der Liste, andere, wie der von Eustachi, von Malpighi u. A. kehren öfters wieder.

So viel Wahres nun diese Bedenken gegen persönliche Namen in der Anatomie enthalten mögen, so sind doch manche von uns Anatomen einer völligen Beseitigung solcher Namen sehr abgeneigt. Ich selber habe mich schon bei früherem Anlass darüber ausgesprochen, ich würde den Wegfall aller persönlichen Namen aus unserer wissenschaftlichen Sprache in hohem Grade bedauern. Rein äusserlich betrachtet, bilden dieselben fast durchweg ein sehr gutes mnemotechnisches Material. Die Namen des Poupart'schen, des Gimbernat'schen und des Colles'schen Bandes behält ein jeder Student, und da er die Namen kennt, so hat er auch das Bestreben zu erfahren, was denn ein jeder von diesen Namen bedeutet. Das Interesse für ein Ligamentum inguinale, ein Lig. inguinale reflexum und ein Lig. lacunare ist ein erheblich geringeres. Man kann die Erfahrung täglich im Praeparirsaale machen, wie leicht gerade diese Sondernamen sich einprägen und wie dieselben zu bestimmten Haltpunkten werden, an welche anderes Wissen sich angliedern lässt.

Mehr noch als dieser vorwiegend praktische Gesichtspunkt kommt für mich ein gewisses Gefühl der Pietät in Betracht. Das mag wohl etwas altmodisch klingen, indessen widerstrebt es mir, Namen, welche durch Jahrhunderte sich als gut und brauchbar erwiesen haben, einem willkürlich aufgestellten Prinzip zu opfern. Auch sehe ich es als einen Gewinn an, wenn dem Studirenden gleich in seinem ersten Semester die Namen eines Falloppia, eines Eustachi, eines Malpighi u. a. m. geläufig werden. Diese ehrwürdigen Namen unserer Wissenschaft sind damit bleibend in die Erinnerung der Nachwelt gebannt, und durch sie wird beim Schüler ein gewisses historisches Interesse wachgerufen, das ihn für fernere Nachforschung bereit macht. Ob die Namen immer an der richtigen Stelle stehen, das ist meines Erachtens ein Moment secundärer Bedeutung. Es ist Sache der eigentlichen Geschichte der Anatomie, den Gang der einzelnen Entdeckungen festzustellen und einem jeden Forscher den ihm zukommenden Kranz zuzuertheilen.[1]

Die Frage, ob man persönliche Namen beibehalten soll oder nicht, konnte nicht Gegenstand einer Abstimmung sein. Auch haben wir schliesslich, anstatt nach der einen oder nach der anderen Seite hin Gewalt anzuwenden, zu einem Compromiss uns geeinigt. Wir haben nämlich für alle Theile sachliche Benennungen aufgeführt, daneben aber die allgemein verbreiteten persönlichen Namen in Klammern beigesetzt. Dieser Modus der Behandlung verstösst zwar gegen den Grundsatz einfacher Namen, aber er hat den Vortheil, der Zeit die letzte Entscheidung des vorhandenen Zwiespaltes zu überlassen. Soweit man die Folgen unseres Vorgehens voraussehen kann, so werden gewisse persönliche Namen im Laufe der Zeit von den sachlichen völlig verdrängt werden, während andere überdauern werden. Die Gegner der persönlichen Namen werden also wenigstens theilweise ihr Ziel erreichen.[2]

Es ist oben bereits hervorgehoben worden, dass sich die Commission ausdrücklich auf die descriptive makroskopische Anatomie beschränken wollte, allein auch bei dieser Beschränkung war für das Mehr oder Weniger von Namen ein ziemlich breiter Spielraum gegeben. Unser erstes Bestreben ging darauf hinaus, etwas zurückhaltend zu sein und nicht mehr Namen aufzuführen, als man allenfalls dem Studenten in seinen ersten

---

[1] Aehnlich spricht sich auch Kollmann aus (*Abstimmungslisten*, S. 143): „Autorennamen verschmähe ich nicht nur nicht, sondern beschütze sie, als das oft einzige Mittel, um mit der Vergangenheit etwas in Contact zu bleiben".

[2] Die Personennamen sind im Anschluss an die Beschlüsse der zoologischen Nomenclaturcommission im Genitiv gesetzt. *Internationale Monatschrift für Anat. und Physiol.* 1893. Bd. X. S. 94. Art. 4.

Semestern zumuthen darf. Der Vollständigkeitstrieb hat uns indessen nach und nach immer weiter über dieses erste Ziel hinausgeführt.

Eine besonders wichtige Frage war die, inwieweit wir der Anatomie der medicinischen Spezialisten Rechnung zu tragen haben. In sehr rühmlicher Weise haben bekanntlich die medicinischen Fachmänner angefangen, die Anatomie ihrer besonderen Gebiete völlig selbstständig zu bearbeiten. Das glänzendste Beispiel haben in der Hinsicht die Psychiater und Nervenärzte gegeben (Meynert, Gudden, Flechsig, Forel, Edinger, Obersteiner u. A.). Ihnen sind aber die Ophthalmologen (Leber), die Ohrenärzte (v. Tröltsch, Politzer, Siebenmann), die Laryngologen u. a. m. gefolgt. Die anatomische Sprache und Darstellung dieser Fachmänner weicht nun theilweise nicht unerheblich ab von der herkömmlichen Sprache unserer Lehrbücher, und es fragt sich, ob wir kurzweg beim Alten bleiben, oder ob wir der spezialistischen Zeit Concessionen machen sollen. Nachdem wir uns einmal diese Fragen klar vorgelegt hatten, konnten wir über die Entscheidung nicht im Zweifel sein. Da, wo die Spezialisten eine eigene anatomische Sprache geschaffen haben, sind sie durch das Bedürfniss dazu getrieben worden, weil ihnen die Ausdrücke unserer Lehrbücher nicht mehr genügt haben. Dies Bedürfniss darf von uns nicht etwa in vornehmer Weise ignorirt werden, sondern wir haben ihm nach Kräften Rechnung zu tragen, indem wir die von aussenher gebotenen Ausdrücke da, wo sie angemessen sind, annehmen, oder sie, wenn es nöthig erscheint, durch angemessenere ersetzen. Der Studirende, der von uns aus in die Kliniken übergeht, kann verlangen, dass er diejenigen Anschauungen und die Sprache mitbekommt, deren er bei seinem ferneren Studium bedarf, und dass er nicht nöthig hat, an Stelle einer veralteten eine neue Anatomie zu erlernen. Wir haben uns bemüht, durch Besprechung mit Fachmännern verschiedener Gebiete die nöthige Fühlung zu gewinnen, und wir hoffen nach der Richtung hin, eine zweckentsprechende Unterlage der Verständigung gefunden zu haben. Die Versicherung ist uns ja wiederholt von Fachmännern gegeben worden, dass sie bereit sind, unsere Sprache anzunehmen, sobald dieselbe ihre Bedürfnisse zu decken vermag.[1]

Wenn wir uns Anfangs den Plan gemacht hatten, rein conservativ vorzugehen, aus den vorhandenen Lehrbuchbezeichnungen die zweckmässigsten auszuwählen und uns neuer Namengebungen zu enthalten, so haben wir auch diesen Plan auf die Dauer nicht festhalten können. Es giebt

[1] In besonderer Weise hat die deutsche chirurgische Gesellschaft ihre Theilnahme an unserem Unternehmen kundgegeben, indem sie im März 1894 Hrn. Geh. Rath von Bardeleben in Berlin beauftragt hat, über die bisherigen Ergebnisse der Nomenclaturcommission Bericht zu erstatten. Die dem Hrn. v. Bardeleben übergebenen Namenlisten haben von dessen Seite nur sehr wenige Ausstellungen erfahren.

denn doch in unserer Lehrbuchlitteratur eine Reihe von Ausdrücken, welche veraltet sind und deren Beibehaltung keinen Sinn hat. Noch häufiger aber zeigt es sich, dass Ausdrücke in den Büchern wiederkehren, die von dem einen so, von dem anderen anders gebraucht werden, oder die wohl auch auf unklaren oder ungenauen Anschauungen beruhen. Wir haben bei unserem schriftlichen und persönlichen Verkehr nicht selten die Erfahrung machen müssen, dass wir über den Sinn eines Namens uneins, oder, was kaum besser ist, unklar waren. Es stellte sich in solchen Fällen die Nothwendigkeit heraus, auf die Litteratur und auf Praeparate zurückzugreifen, oder wohl auch geradezu besondere Untersuchungen anzustellen. Wenn wir nun die Ergebnisse unserer gemeinsamen Arbeit wieder nur in Form einer Namenliste veröffentlichen, so liegt die Wahrscheinlichkeit vor, dass die Namen dieser Liste auch wieder sehr verschiedenartig gedeutet werden. Die Verwirrung, der wir steuern wollen, wird dadurch nicht aus der Welt geschafft. Es ist dies der Grund, welcher mich bestimmt hat, im Einverständniss mit meinen Collegen vom Ausschuss, die nachfolgenden Erläuterungen zu schreiben, in welchen neu von uns eingeführte Namen begründet, und der Sinn mehrdeutiger Namen festgestellt werden soll. Das nächste Bedürfniss, nachdem die von uns vorgeschlagene Nomenclatur zur Annahme gelangt ist, ist ein Lehrbuch mit authentischer Klarstellung der Namen, und ein solches wird, denke ich, nicht allzulang auf sich warten lassen.

Angesammelte Schriftstücke.

Als Schriftenmaterial der Nomenclaturcommission existiren einerseits die von Hrn. Krause herausgegebenen und an die Commissionsmitglieder versandten Tabellen nebst den beigefügten Anmerkungen, andererseits der briefliche Meinungsaustausch zwischen Hrn. Krause und den Commissionsmitgliedern, sowie zwischen den Commissionsmitgliedern untereinander. Von den gedruckten Schriften allein kann hier die Rede sein; vom Umfange des geschriebenen Dokumentenmateriales hat wohl nur Hr. Krause einen annähernden Begriff.

Mit fortlaufender Paginirung bis zu S. 942 haben die Commissionsmitglieder im Ganzen 20 Nomenclaturhefte und ausserdem ein die Myologie betreffendes, unpaginirtes Flugblatt zugesandt bekommen. Nach der Reihenfolge sind es:

Heft I.	Seite 1— 68.	Myologie.	1.	Abstimmung.
„ II.	„ 69—108.	Osteologie (a).	1.	„
„ III.	„ 109—168.	Myologie.	2.	„
„ IV.	„ 169—172.	Myologie.	3.	„

Heft	V.	Seite 173—212.	Osteologie (b).	1.	Abstimmung.
„	VI.	„ 213—240.	Osteologie (c).	1.	„
„	VII.	„ 241—296.	Herz und Arterien.	1.	„
„	VIII.	„ 297—330.	Venen u. Lymphgef.	1.	„
„	IX.	„ 331—378.	Osteologie.	2.	„
„	X.	„ 379—402.	Herz und Arterien.	2.	„
„	XI.	„ 403—438.	Osteologie.	3.	„
„	XII.	„ 439—458.	Venen u. Lymphgef.	2.	„
„	XIII.	„ 459 (bis)—474 (bis).	Herz und Arterien.	3.	Abst.
„	XIV.	„ 459—482.	Osteol. und Angiol.	Schlussredaction.	
„	XV.	„ 483—518.	Syndesmologie.	1.	Abstimmung.
„	XVI.	„ 519—654.	Neurologie.	1.	„
„	XVII.	„ 655—864.	Splanchnologie.	1.	„
„	XVIII.	„ 865—872.	Syndesmologie.	Schlussredaction.	
„	XIX.	„ 873—888.	Neurologie.	„	
„	XX.	„ 889—942.	Splanchnologie.	Schlussredaction,	und

nachträgliche Vorschläge zu allen übrigen Capiteln der Anatomie.

Unabhängig von der fortlaufenden Reihe der für die Abstimmungen entworfenen Hefte hat Hr. Krause vor 2 Jahren in der internationalen Monatschrift für Anatomie und Physiologie eine Zusammenstellung der bis dahin festgestellten Namen gegeben.[1]

Die Menge der in diesen 20 Druckstücken enthaltenen Namen mag in annähernder Schätzung auf 30,000 veranschlagt werden. Unsere endgültige Liste wird davon kaum den sechsten Theil enthalten.

Jetzt, da wir den langen zurückgelegten Weg überblicken, können wir erkennen, dass vielleicht manche Strecke desselben hätte können abgekürzt werden. Die 2. und 3. Abstimmungen für Muskeln, Knochen und Gefässe wären wohl zu entbehren gewesen, und vielleicht wären wir auch rascher und ohne so viele Wiederholungen ans Ziel gelangt, wenn wir von Anfang ab eine geordnete Namenliste aufgestellt hätten, anstatt kurzweg dem für didaktische Zwecke eingerichteten Gang eines bestimmten Lehrbuches zu folgen. Das lässt sich indessen heute, wo wir die volle Uebersicht vom Umfang und von den Schwierigkeiten der Aufgabe haben, leicht sagen. Auch ist mir nicht bewiesen, dass wir bei Befolgung eines anderen Planes rascher oder sicherer zum Ziele gelangt wären. Die Hauptsache war, dass Jemand alle die vielen Fäden fortwährend in Händen behielt, ohne sie zu einem unlösbaren Knäuel zu verwirren; das hat aber unser Herr Redactor, in Gemeinschaft mit Herrn Collegen Waldeyer, in vorzüglicher Weise zu leisten vermocht.

[1] A. a. O. 1893. Bd. X. S. 313.

Nomina anatomica[1]

Termini, situm et directionem partium corporis indicantes

Termini generales

Verticalis	Anterior	Longitudinalis
Horizontalis	Medius	Transversus
Medianus	Posterior	Cranialis
Sagittalis	Ventralis	*Rostralis*
Frontalis	Dorsalis	Caudalis
Transversalis	Internus	Superior
Medialis	Externus	Inferior
Intermedius	Dexter	Superficialis [sublimis]
Lateralis	Sinister	Profundus

Termini ad extremitates spectantes

Proximalis	Ulnaris
Distalis	Tibialis
Radialis	Fibularis

[1] In allen unseren Listen sind folgende Charakteristiken festgehalten:

1. ovale Klammern ( ) bezeichnen Varietäten (Varietates anatomicae),
2. eckige Klammern [ ] enthalten erläuternde Zusätze, wozu auch Doppelnamen und persönliche Namen gerechnet sind,
3. Cursivschrift ist für ontogenetische Ausdrücke gewählt [z. B. *M. decidua*, *A. umbilicalis* u. s. w.].

Termini generales

Accessorius
Acinus
Aditus
Ala
Alveolus
Ampulla
Angulus
Ansa
Antrum
Apertura
Apex
Appendix
Arcus
Area
Basis
Brachium
Canaliculus
Canalis
Capsula
Caput
Capitulum
Cartilago
Caruncula
Cauda
Caverna
Cavum
Cellula
Circulus
Cisterna
Collum
Columna
Commissura
Cornu
Corona
Corpus
Corpusculum
Crista
Crus
Decussatio
Dorsum
Ductulus
Ductus
Eminentia
Endothelium
Epithelium
Extremitas
Facies
Fascia
Fasciculus
Fibra
Fibrocartilago
Filum
Fissura
Flexura
Folium
Folliculus
Foramen
Formatio
Fornix
Fossa
Fossula
Fovea
Foveola
Frenulum
Fundus
Funiculus
Geniculum
Genu
Glandula
Glomerulus
Glomus
Hilus
Humor
Junctura
Impressio
Incisura
Infundibulum
Intestinum
Isthmus
Labium
Lacuna
Lamina
Latus
Ligamentum
Limbus
Limen
Linea
Liquor
Lobulus
Lobus
Macula
Margo
Massa
Meatus
Medulla
Membrana
Membrum
Mucus
Musculus

Nervus
Nodulus
Nucleus
Organon
Orificium
Os [oris]
Os [ossis]
Ostium
Papilla
Parenchyma
Paries
Perichondrium
Periosteum
Plexus
Plica
Polus
Processus
Prominentia
Punctum
Radix
Ramulus
Ramus
Raphe
Recessus
Regio
Rete
Rima
Rudimentum
Septulum
Septum
Sinus
Spatium
Spina
Stratum
Stria
Stroma
Substantia
Succus
Sulcus
Taenia
Tegmen
Tela
Tela conjunctiva
Tela elastica
Torus
Trabecula
Tractus
Trigonum
Trochlea
Truncus
Tuber
Tuberculum
Tubulus
Tunica
Tunica propria
Umbo
Uvula
Vagina
Vallecula
Vallum
Valvula
Vas
Velum
Vertex
Vesica
Vesicula
Vestibulum
Villus
Viscus [viscera]
Vortex
Zona

Partes corporis humani

Caput
Collum
Truncus
Extremitates

Caput

Cranium

Vertex
Sinciput
Frons
Occiput
Tempora
Auris
Auricula

Facies

Oculus
Palpebra superior
Palpebra inferior
Rima palpebrarum
Bulbus oculi
Supercilium
Sulcus infrapalpebralis

Nasus
Dorsum nasi
Apex nasi
Ala nasi

Os
Sulcus nasolabialis
Philtrum
Labium superius
Labium inferius
Rima oris
Cavum oris
Lingua
Fauces
Bucca [Mala]
Sulcus mentolabialis
Mentum

Collum

Cervix
Larynx
Prominentia laryngea
Pharynx
Trachea
Oesophagus

Truncus

Thorax

Cavum thoracis
Pectus
Mamma
Papilla mammae

Dorsum

Columna vertebralis
Canalis spinalis

Abdomen

Cavum abdominis
Scrobiculus cordis
Umbilicus
Latus
Lumbus
Inguen

Pelvis

Cavum pelvis
Mons pubis
Coxa
Nates [Clunes]
Anus
  Crena ani
Perineum

Extremitas superior

Axilla
  Plica axillaris anterior
  Plica axillaris posterior
Acromion
Brachium
  Facies anterior
  Facies posterior
  Facies lateralis
  Facies medialis
Sulcus bicipitalis lateralis
Sulcus bicipitalis medialis
Cubitus
Antibrachium
  Facies dorsalis
  Facies volaris
  Margo radialis
  Margo ulnaris

Manus
  Carpus
  Metacarpus
  Dorsum manus
  Vola manus [Palma]
  Thenar
  Hypothenar
  Digiti manus
  Pollex [Digitus I]
  Index [„ II]
  Digitus medius [Digitus III]
  Digitus annularis [„ IV]
  Digitus minimus [„ V]
    Facies dorsales
    Facies volares
    Margines radiales
    Margines ulnares

Extremitas inferior

Femur
  Facies anterior
  Facies posterior
  Facies lateralis
  Facies medialis
Sulcus glutaeus
Genu
  Poples
  Patella
Crus
  Facies anterior
  Facies posterior
  Sura
  Malleolus lateralis
  Malleolus medialis

Pes
  Tarsus
  Metatarsus
  Dorsum pedis
  Planta
  Margo pedis lateralis
  Margo pedis medialis
  Calx
  Digiti pedis
  Hallux [Digitus I]
  Digiti II—IV
  Digitus minimus [Digitus V]
    Facies dorsales
    Facies plantares
    Margines laterales
    Margines mediales

Osteologia

Os longum
Os breve
Os planum
Os pneumaticum
Epiphysis
Diaphysis

Synchondrosis epiphyseos
Apophysis
Facies articularis
Substantia compacta
Substantia corticalis
Substantia spongiosa

Cavum medullare
Medulla ossium
Medulla ossium flava
Medulla ossium rubra
Foramen nutricium
Canalis nutricius

Columna vertebralis

Vertebrae cervicales
Vertebrae thoracales
Vertebrae lumbales
Vertebrae sacrales
Vertebrae coccygeae
Corpus vertebrae
Fovea costalis superior
Fovea costalis inferior
Canalis vertebralis
Foramen vertebrale
Arcus vertebrae
Radix arcus vertebrae
Incisura vertebralis superior
Incisura vertebralis inferior
Foramen intervertebrale
Sulcus n. spinalis
Processus spinosus
Vertebra prominens
Processus transversus
Fovea costalis transversalis
Tuberculum anterius [vertebrarum cervicalium]
Tuberculum caroticum [vertebrae cervicalis VI]
Foramen transversarium
Tuberculum posterius [vertebrarum cervicalium]
Processus articulares superiores
Facies articulares superiores
Processus articulares inferiores
Facies articulares inferiores
Processus costarius
Processus accessorius [vertebrarum lumbalium]
Processus mamillaris

Atlas

Massa lateralis
Arcus anterior
Tuberculum anterius
Foveae articulares superiores
Facies articulares inferiores
Fovea dentis
Arcus posterior
Sulcus arteriae vertebralis
Tuberculum posterius

Epistropheus

Dens
Facies articularis anterior
Facies articularis posterior

Os sacrum

Facies dorsalis
Facies pelvina
Basis oss. sacri
Processus articularis superior
Promontorium
Pars lateralis
Facies auricularis
Tuberositas sacralis
Foramina intervertebralia
Foramina sacralia anteriora
Lineae transversae
Foramina sacralia posteriora
Crista sacralis media
Cristae sacrales laterales
Cristae sacrales articulares
Cornua sacralia
Canalis sacralis
Hiatus sacralis
Apex oss. sacri

Os coccygis

Cornua coccygea

Thorax

Costae

Costae verae
Costae spuriae
Os costale
Cartilago costalis
Capitulum costae
Facies articularis capituli costae
Crista capituli
Corpus costae
Tuberculum costae
Facies articularis tuberculi costae
Collum costae
Crista colli costae
Angulus costae
Tuberculum scaleni [Lisfranci]
Sulcus subclaviae
Tuberositas costae II
Sulcus costae

Sternum

Manubrium sterni
Angulus sterni
Synchondrosis sternalis
Corpus sterni
Planum sternale
Processus xiphoideus
Incisura clavicularis
Incisura jugularis
Incisurae costales
(Ossa suprasternalia)

Thorax

Cavum thoracis
Apertura thoracis superior
Apertura thoracis inferior
Arcus costarum
Spatia intercostalia
Angulus infrasternalis
Sulcus pulmonalis

Ossa cranii

Os basilare

Os occipitale

Foramen occipitale magnum
Pars basilaris
Sulcus petrosus inferior
Pars lateralis
Squama occipitalis
Margo mastoideus
Margo lambdoideus
(Os interparietale)

Clivus
Tuberculum pharyngeum
Condylus occipitalis
Canalis condyloideus
Canalis hypoglossi
Tuberculum jugulare
Incisura jugularis
Processus jugularis
Fossa condyloidea
Processus intrajugularis
Planum occipitale
Planum nuchale
Protuberantia occipitalis externa
(Torus occipitalis)
Crista occipitalis externa
Linea nuchae suprema
Linea nuchae superior
Linea nuchae inferior
Eminentia cruciata
Protuberantia occipitalis interna
Sulcus sagittalis
Sulcus transversus
(Processus paramastoideus)

Os sphenoidale

Corpus
Sella turcica
Fossa hypophyseos
Dorsum sellae
Tuberculum sellae
Processus clinoideus medius
Processus clinoideus posterior
Sulcus caroticus
Lingula sphenoidalis
Crista sphenoidalis
Rostrum sphenoidale
Sinus sphenoidalis
Septum sinuum sphenoidalium
Apertura sinus sphenoidalis
Conchae sphenoidales
Clivus

Ala parva
Sulcus chiasmatis
Foramen opticum
Processus clinoideus anterior
Fissura orbitalis superior

Ala magna
Facies cerebralis
Facies temporalis
Facies sphenomaxillaris
Facies orbitalis
Margo zygomaticus
Margo frontalis
Angulus parietalis
Margo squamosus
Crista infratemporalis
Foramen rotundum
Foramen ovale
Foramen spinosum
Spina angularis
Processus pterygoideus
Lamina lateralis processus pterygoidei
Lamina medialis processus pterygoidei
Fissura pterygoidea
Fossa scaphoidea
Processus vaginalis
Hamulus pterygoideus
Sulcus hamuli pterygoidei
Fossa pterygoidea
Canalis pterygoideus [Vidii]
Canalis pharyngeus
Canalis basipharyngeus
Sulcus tubae auditivae
Sulcus pterygopalatinus
(Processus pterygospinosus [Civinini])

Os temporale

Pars mastoidea
Margo occipitalis
Processus mastoideus
Incisura mastoidea
Sulcus sigmoideus

Sulcus a. occipitalis
Foramen mastoideum
Pars petrosa [Pyramis]
Facies anterior pyramidis
Facies posterior pyramidis
Facies inferior pyramidis
Apex pyramidis
Angulus superior pyramidis
Angulus anterior pyramidis
Angulus posterior pyramidis
Sulcus petrosus superior
Tegmen tympani
Eminentia arcuata
Canalis facialis [Falloppii]
Hiatus canalis facialis
Geniculum canalis facialis
Sulcus n. petrosi superficialis majoris
Sulcus n. petrosi superficialis minoris
Impressio trigemini
Porus acusticus internus
Meatus acusticus internus
Fossa subarcuata
Aquaeductus vestibuli
Apertura externa aquaeductus vestib.
Sulcus petrosus inferior
Incisura jugularis
Processus intrajugularis
Fossa jugularis
Canaliculus mastoideus
Sulcus canaliculi mastoidei
Processus styloideus
Vagina processus styloidei
Foramen stylomastoideum
Fossula petrosa
Canaliculus tympanicus
Sulcus tympanicus
Apertura inferior canaliculi tympanici
Apertura superior canaliculi tympanici
Canaliculus cochleae
Apertura externa canaliculi cochleae
Canalis caroticus
Canaliculi caroticotympanici
Canalis musculotubarius
Semicanalis m. tensoris tympani
Semicanalis tubae auditivae
Septum canalis musculotubarii
Cavum tympani (v. Organon auditus)
Canaliculus chordae tympani
Fissura petrotympanica [Glaseri]
Fissura petrosquamosa
Pars tympanica
Annulus tympanicus
Meatus acusticus externus
(Spina supra meatum)
Fissura tympanomastoidea
Spina tympanica major
Spina tympanica minor
Porus acusticus externus
Squama temporalis
Margo parietalis
Incisura parietalis
Margo sphenoidalis
Facies temporalis
Processus zygomaticus
Fossa mandibularis
Facies articularis
Tuberculum articulare
Facies cerebralis
Sulcus a. temporalis mediae

Os parietale

Facies cerebralis
Facies parietalis
Margo occipitalis
Margo squamosus
Margo frontalis
Margo sagittalis
Angulus frontalis
Angulus occipitalis
Angulus sphenoidalis
Angulus mastoideus
Foramen parietale

Tuber parietale
Linea temporalis inferior
Linea temporalis superior
Sulcus sagittalis
Sulcus transversus

Os frontale

Squama frontalis
Facies frontalis
Margo supraorbitalis
Pars orbitalis
Incisura ethmoidalis
Pars nasalis
Spina frontalis
Margo nasalis
Margo parietalis
Processus zygomaticus
Facies temporalis
Linea temporalis
Tuber frontale
Arcus superciliaris
Glabella
Foramen sive Incisura supraorbitalis
Incisura sive Foramen frontale
Facies orbitalis
(Spina trochlearis)
Fovea trochlearis
Foramen ethmoidale anterius
Foramen ethmoidale posterius
Fossa glandulae lacrimalis
Facies cerebralis
Crista frontalis
Sulcus sagittalis
Foramen caecum
Sinus frontalis
Septum sinuum frontalium

Os ethmoidale

Lamina cribrosa
Crista galli
Processus alaris
Lamina perpendicularis
Labyrinthus ethmoidalis
Cellulae ethmoidales
Infundibulum ethmoidale
Hiatus semilunaris
Bulla ethmoidalis
Lamina papyracea
Foramina ethmoidalia
(Concha nasalis suprema)
Concha nasalis superior
Concha nasalis media
Processus uncinatus

Concha nasalis inferior

Processus lacrimalis
Processus maxillaris
Processus ethmoidalis

Os lacrimale

Crista lacrimalis posterior
Sulcus lacrimalis
Hamulus lacrimalis
Fossa sacci lacrimalis

Os nasale

Foramina nasalia
Sulcus ethmoidalis

Vomer

Ala vomeris

Ossa faciei

Maxilla

Corpus maxillae
Facies anterior
Facies nasalis
Facies orbitalis
Facies infratemporalis
Sinus maxillaris
Margo infraorbitalis
Canalis infraorbitalis
Sulcus infraorbitalis
Foramen infraorbitale
Sutura infraorbitalis
Fossa canina

(Fossa praenasalis)
Incisura nasalis
Tuber maxillare
Foramina alveolaria
Canales alveolares
Planum orbitale
Margo lacrimalis
Sulcus lacrimalis
Canalis nasolacrimalis
Crista conchalis
Processus frontalis
Crista lacrimalis anterior
Incisura lacrimalis
Crista ethmoidalis
Processus zygomaticus
Processus palatinus
Crista nasalis
Spina nasalis anterior

Os incisivum

Canalis incisivus
Sutura incisiva
Spinae palatinae
Sulci palatini
Processus alveolaris
Limbus alveolaris
Alveoli dentales
Septa interalveolaria
Juga alveolaria
Hiatus maxillaris
Foramen incisivum

Os palatinum

Pars perpendicularis
Facies nasalis
Facies maxillaris
Incisura sphenopalatina
Sulcus pterygopalatinus
Processus pyramidalis
Foramen palatinum majus
Foramina palatina minora
Canales palatini
Crista conchalis
Crista ethmoidalis
Processus orbitalis
Processus sphenoidalis
Pars horizontalis
Facies nasalis
Facies palatina
Spina nasalis posterior
Crista nasalis

Os zygomaticum

Facies malaris
Facies temporalis
Facies orbitalis
Processus temporalis
Processus frontosphenoidalis
(Processus marginalis)
Foramen zygomaticoorbitale
Foramen zygomaticofaciale
Foramen zygomaticotemporale

Mandibula

Corpus mandibulae
Basis mandibulae
Protuberantia mentalis
Tuberculum mentale
Spina mentalis
Foramen mentale
Linea obliqua
Fossa digastrica
Linea mylohyoidea
Sulcus mylohyoideus
Juga alveolaria
Ramus mandibulae
Angulus mandibulae
(Tuberositas masseterica)
(Tuberositas pterygoidea)
(Crista buccinatoria)
Incisura mandibulae
Processus condyloideus
Capitulum [proc. condyl.] mandibulae
Collum [proc. condyloidei] mandibulae
Fovea pterygoidea proc. condyloidei
Processus coronoideus

Foramen mandibulare
Lingula mandibulae
Canalis mandibulae
Fovea sublingualis
(Fovea submaxillaris)
Pars alveolaris
Limbus alveolaris
Alveoli dentales
Septa interalveolaria

Os hyoideum

Corpus oss. hyoidei
Cornu minus
Cornu majus

Cranium

Calvaria
Pericranium
Lamina externa
Diploë
Canales diploici [Breschetі]
Lamina interna
Facies [ossea]
Cranium cerebrale
Cranium viscerale
Vertex
Frons
Occiput
Basis cranii interna
Basis cranii externa
Fossa cranii anterior
Fossa cranii media
Fossa cranii posterior
Juga cerebralia
Impressiones digitatae
Sulci venosi
Sulci arteriosi
(Foveolae granulares [Pacchioni])
(Ossa suturarum)
Planum temporale
Fossa temporalis
Arcus zygomaticus
Fossa infratemporalis
Fossa pterygopalatina
Canalis pterygopalatinus
Foramen sphenopalatinum
Apertura piriformis
Cavum nasi
Septum nasi osseum
Meatus nasi communis
Meatus nasi superior
Meatus nasi medius
Meatus nasi inferior
Meatus nasopharyngeus
Choanae
Recessus sphenoethmoidalis
Foramen jugulare
Fissura sphenopetrosa
Fissura petrooccipitalis
Fissura sphenooccipitalis
Foramen lacerum
Fibrocartilago basalis
Palatum durum
(Torus palatinus)
Orbita
Aditus orbitae
Margo supraorbitalis
Margo infraorbitalis
Paries superior
Paries inferior
Paries lateralis
Paries medialis
Fissura orbitalis superior
Fissura orbitalis inferior

Suturae cranii

Sutura coronalis
Sutura sagittalis
Sutura lambdoidea
Sutura occipitomastoidea
Sutura sphenofrontalis
Sutura sphenoorbitalis
Sutura sphenoethmoidalis
Sutura sphenosquamosa
Sutura sphenoparietalis

Sutura squamosa
(Sutura frontalis)
Sutura parietomastoidea
(Sutura squamosomastoidea)
Sutura nasofrontalis
Sutura frontoethmoidalis
Sutura frontomaxillaris
Sutura frontolacrimalis
Sutura zygomaticofrontalis
Sutura zygomaticomaxillaris
Sutura ethmoideomaxillaris
Sutura sphenozygomatica
(Sutura sphenomaxillaris)
Sutura zygomaticotemporalis
Sutura internasalis
Sutura nasomaxillaris
Sutura lacrimomaxillaris
Sutura lacrimoconchalis
Sutura intermaxillaris
Sutura palatomaxillaris
Sutura palatoethmoidalis
Sutura palatina mediana
Sutura palatina transversa

Synchondroses cranii

Synchondrosis sphenooccipitalis
Synchondrosis sphenopetrosa
Synchondrosis petrooccipitalis
Synchondrosis intraoccipitalis posterior
Synchondrosis intraoccipitalis anterior
Synchondrosis intersphenoidalis
Fonticulus frontalis [*major*]
Fonticulus occipitalis [*minor*]
Fonticulus mastoideus
Fonticulus sphenoidalis

Ossa extremitatis superioris

Cingulum extremitatis superioris

Scapula

Facies costalis
Lineae musculares
Fossa subscapularis
Facies dorsalis
Spina scapulae
Fossa supraspinata
Fossa infraspinata
Acromion
Facies articularis acromii
Margo vertebralis
Margo axillaris
Margo superior
Angulus inferior
Angulus lateralis
Angulus medialis
Cavitas glenoidalis
Collum scapulae
Tuberositas infraglenoidalis
Tuberositas supraglenoidalis
Incisura scapulae
Processus coracoideus

Clavicula

Extremitas sternalis
Facies articularis sternalis
Tuberositas costalis
Extremitas acromialis
Facies articularis acromialis
Tuberositas coracoidea

Skeleton extremitatis superioris liberae

Humerus

Caput humeri
Collum anatomicum
Collum chirurgicum
Tuberculum majus
Tuberculum minus
Sulcus intertubercularis
Crista tuberculi majoris
Crista tuberculi minoris
Corpus humeri

Facies anterior medialis
Facies anterior lateralis
Facies posterior
Margo medialis
Margo lateralis
Tuberositas deltoidea
Sulcus n. radialis
Sulcus n. ulnaris
Capitulum humeri
Trochlea humeri
Epicondylus medialis
Epicondylus lateralis
Fossa olecrani
Fossa coronoidea
Fossa radialis
(Processus supracondyloideus)

Radius

Corpus radii
Capitulum radii
Fovea capituli radii
Collum radii
Circumferentia articularis
Tuberositas radii
Crista interossea
Facies dorsalis
Facies volaris
Facies lateralis
Margo dorsalis
Margo volaris
Processus styloideus
Incisura ulnaris
Facies articularis carpea

Ulna

Corpus ulnae
Olecranon
Processus coronoideus
Tuberositas ulnae
Incisura semilunaris
Incisura radialis
Crista interossea
Facies dorsalis
Facies volaris
Facies medialis
Margo dorsalis
Margo volaris
Crista m. supinatoris
Capitulum ulnae
  Circumferentia articularis
Processus styloideus

Carpus

Ossa carpi
(Os centrale)
Os naviculare manus
  Tuberculum oss. navicularis
Os lunatum
Os triquetrum
Os pisiforme
Os multangulum majus
  Tuberculum oss. multang. majoris
Os multangulum minus
Os capitatum
Os hamatum
  Hamulus oss. hamati
Eminentia carpi radialis
Eminentia carpi ulnaris
Sulcus carpi

Metacarpus

Ossa metacarpalia I—V
  Basis
  Corpus
  Capitulum
Os metacarpale III
  Processus styloideus

Phalanges digitorum manus

Phalanx prima
Phalanx secunda
Phalanx tertia
Basis phalangis

Corpus phalangis
Trochlea phalangis
Tuberositas unguicularis
Ossa sesamoidea

Ossa extremitatis inferioris

Cingulum extremitatis inferioris

Os coxae

Foramen obturatum
Acetabulum
Fossa acetabuli
Incisura acetabuli
Facies lunata
Sulci paraglenoidales

Os ilium

Corpus oss. ilium
Ala oss. ilium
Linea arcuata
Crista iliaca
  Labium externum
  Linea intermedia
  Labium internum
Spina iliaca anterior superior
Spina iliaca anterior inferior
Spina iliaca posterior superior
Spina iliaca posterior inferior
Linea glutaea anterior
Linea glutaea posterior
Linea glutaea inferior
Facies auricularis
Tuberositas iliaca
Fossa iliaca

Os ischii

Corpus oss. ischii
Ramus superior oss. ischii
Ramus inferior oss. ischii
Tuber ischiadicum
Spina ischiadica
Incisura ischiadica major
Incisura ischiadica minor

Os pubis

Corpus oss. pubis
Pecten oss. pubis
Eminentia iliopectinea
Tuberculum pubicum
Crista obturatoria
Sulcus obturatorius
Tuberculum obturatorium anterius
(Tuberculum obturatorium posterius)
Ramus inferior oss. pubis
Ramus superior oss. pubis
Facies symphyseos

Pelvis

Symphysis ossium pubis
Arcus pubis
Angulus pubis
Pelvis major
Pelvis minor
Linea terminalis
  Pars sacralis
  Pars iliaca
  Pars pubica
Apertura pelvis [minoris] superior
Apertura pelvis [minoris] inferior
Axis pelvis
Conjugata
Diameter transversa
Diameter obliqua
Inclinatio pelvis

Skeleton extremitatis inferioris liberae

Femur

Caput femoris
Fovea capitis femoris
Collum femoris

Corpus femoris
Trochanter major
Fossa trochanterica
Trochanter minor
(Trochanter tertius)
Linea intertrochanterica
Crista intertrochanterica
Linea aspera
  Labium laterale
  Labium mediale
Linea pectinea
Tuberositas glutaea
Fossa intercondyloidea
Linea intercondyloidea
Planum popliteum
Condylus medialis
Condylus lateralis
Facies patellaris
Epicondylus lateralis
Epicondylus medialis

Tibia

Facies articularis superior
Corpus tibiae
Condylus medialis
Condylus lateralis
Fossa intercondyloidea anterior
Fossa intercondyloidea posterior
Eminentia intercondyloidea
Tuberculum intercondyloideum mediale
Tuberculum intercondyloideum laterale
Margo infraglenoidalis
Tuberositas tibiae
Facies medialis
Facies posterior
Facies lateralis
Margo medialis
Crista anterior
Crista interossea
Linea poplitea
Malleolus medialis
Incisura fibularis
Sulcus malleolaris
Facies articularis inferior
Facies articularis malleolaris

Fibula

Corpus fibulae
Crista interossea
Crista anterior
Crista lateralis
Crista medialis
Facies medialis
Facies lateralis
Facies posterior
Capitulum fibulae
Facies articularis capituli
Apex capituli fibulae
Malleolus lateralis
Facies articularis malleoli

Patella

Basis patellae
Apex patellae
Facies articularis

Tarsus

Ossa tarsi

Talus

Caput tali
Corpus tali
Collum tali
Trochlea tali
  Facies superior
  Facies malleolaris medialis
  Facies malleolaris lateralis
Sulcus tali
Processus lateralis tali
Facies articularis calcanea posterior

Facies articularis calcanea media
Sulcus m. flexoris hallucis longi
Facies articularis navicularis
Facies articularis calcanea anterior
Processus posterior tali
(Os trigonum)

Calcaneus

Corpus calcanei
Tuber calcanei
  Processus medialis tuberis calcanei
  Processus lateralis tuberis calcanei
Sustentaculum tali
Sulcus m. flexoris hallucis longi
Sulcus calcanei
Sinus tarsi
Facies articularis anterior
Facies articularis media
Facies articularis posterior
Sulcus m. peronaei
(Processus trochlearis)
Facies articularis cuboidea

Os naviculare pedis

Tuberositas oss. navicularis

Os cuneiforme primum

Os cuneiforme secundum

Os cuneiforme tertium

Os cuboideum

Sulcus m. peronaei
Tuberositas oss. cuboidei

Metatarsus

Ossa metatarsalia I—V
  Basis
  Corpus
  Capitulum
Tuberositas oss. metatarsalis I
Tuberositas oss. metatarsalis V

Phalanges digitorum pedis

Phalanx prima
Phalanx secunda
Phalanx tertia
  Tuberositas unguicularis
Basis phalangis
Corpus phalangis
Trochlea phalangis
Ossa sesamoidea

Syndesmologia

Junctura ossium
Synarthrosis
  Sutura
    Sutura serrata
    Sutura squamosa
    Harmonia
  Gomphosis
  Synchondrosis
  Symphysis
Diarthrosis
  Articulatio
    „ simplex
    „ composita
  Arthrodia
  Articulatio sphaeroidea
  Enarthrosis
  Ginglymus
  Articulatio cochlearis
    „ ellipsoidea
    „ trochoidea
    „ sellaris
  Amphiarthrosis
Syndesmosis
Cartilago articularis
Cavum articulare
Discus articularis
Labrum glenoidale
Meniscus articularis
Capsula articularis
  Stratum fibrosum
  Stratum synoviale
Plica synovialis
Villi synoviales
Synovia

Ligamenta columnae vertebralis et cranii

Fibrocartilagines intervertebrales
Annulus fibrosus
Nucleus pulposus
Ligg. flava
Capsulae articulares
Ligg. intertransversaria
Ligg. interspinalia
Lig. supraspinale
Lig. nuchae
Lig. longitudinale anterius
Lig. longitudinale posterius
Symphysis sacrococcygea
Lig. sacrococcygeum posterius superficiale
Lig. sacrococcygeum posterius profundum
Lig. sacrococcygeum anterius
Lig. sacrococcygeum laterale
Lig. pterygospinosum
Lig. stylohyoideum

Articulatio atlantooccipitalis
Capsulae articulares
Membrana atlantooccipitalis anterior
Membrana atlantooccipitalis posterior

Articulatio atlantoepistrophica
Capsulae articulares
Ligg. alaria
Lig. apicis dentis
Lig. transversum atlantis
Lig. cruciatum atlantis
Membrana tectoria

Articulationes costovertebrales

Articulationes capitulorum
Capsulae articulares
Lig. capituli costae radiatum
Lig. capituli costae interarticulare

Articulationes costotransversariae
Capsulae articulares
Lig. tuberculi costae
Lig. colli costae
Lig. costotransversarium anterius
Lig. costotransversarium posterius
Lig. lumbocostale
Foramen costotransversarium

Articulationes sternocostales
Capsulae articulares
Lig. sternocostale interarticulare
Ligg. sternocostalia radiata
Membrana sterni
Ligg. costoxiphoidea
Ligg. intercostalia
  Ligg. intercostalia externa
  Ligg. intercostalia interna
Articulationes interchondrales

Articulatio mandibularis
Capsula articularis
Discus articularis
Lig. temporomandibulare
Lig. sphenomandibulare
Lig. stylomandibulare

Ligg. cinguli extremitatis superioris
Lig. coracoacromiale
Lig. transversum scapulae superius
Lig. transversum scapulae inferius

Articulatio acromioclavicularis
Capsula articularis
Lig. acromioclaviculare
(Discus articularis)
Lig. coracoclaviculare
  Lig. trapezoideum
  Lig. conoideum

Articulatio sternoclavicularis
Capsula articularis
Discus articularis
Lig. sternoclaviculare
Lig. costoclaviculare
Lig. interclaviculare

Articulatio humeri
Capsula articularis
Labrum glenoidale
Lig. coracohumerale

Articulatio cubiti
Articulatio humeroulnaris
Articulatio humeroradialis
Articulatio radioulnaris proximalis
Capsula articularis
Lig. collaterale ulnare
Lig. collaterale radiale
Lig. annulare radii

Recessus sacciformis

Membrana interossea antibrachii
Chorda obliqua

Articulatio radioulnaris distalis

Capsula articularis
Discus articularis
Recessus sacciformis

Articulatio manus

Articulatio radiocarpea
Articulatio intercarpea
Capsula articularis
Lig. radiocarpeum dorsale
Lig. radiocarpeum volare
Lig. carpi radiatum
Lig. collaterale carpi ulnare
Lig. collaterale carpi radiale
Ligg. intercarpea dorsalia
Ligg. intercarpea volaria
Ligg. intercarpea interossea

Articulatio ossis pisiformis

Capsula articularis
Lig. pisohamatum
Lig. pisometacarpeum
Canalis carpi

Articulationes carpometacarpeae

Capsulae articulares
Ligg. carpometacarpea dorsalia
Ligg. carpometacarpea volaria

Articulatio carpometacarpea pollicis

Capsula articularis

Articulationes intermetacarpeae

Capsulae articulares
Ligg. basium [oss. metacarp.] dorsalia
Lig. basium [oss. metacarp.] volaria
Lig. basium [oss. metacarp.] interossea
Spatia interossea metacarpi

Articulationes metacarpophalangeae

Capsulae articulares
Ligg. collateralia
Ligg. accessoria volaria
Ligg. capitulorum [oss. metacarpalium] transversa

Articulationes digitorum manus

Capsulae articulares
Ligg. collateralia

Ligg. cinguli extremitatis inferioris

Membrana obturatoria
Canalis obturatorius
Lig. iliolumbale
Lig. sacrotuberosum
Processus falciformis
Lig. sacrospinosum
Foramen ischiadicum majus
Foramen ischiadicum minus

Articulatio sacroiliaca

Ligg. sacroiliaca anteriora
Ligg. sacroiliaca interossea
Lig. sacroiliacum posterius breve
Lig. sacroiliacum posterius longum

Symphysis ossium pubis

Lig. pubicum superius
Lig. arcuatum pubis
Lamina fibrocartilaginea interpubica

Articulatio coxae

Capsula articularis
Labrum glenoidale
Lig. transversum acetabuli
Lig. teres femoris
Zona orbicularis
Lig. iliofemorale

Lig. ischiocapsulare
Lig. pubocapsulare

Articulatio genu

Capsula articularis
Meniscus lateralis
Meniscus medialis
Lig. transversum genu
Ligg. cruciata genu
  Lig. cruciatum anterius
  Lig. cruciatum posterius
Plica synovialis patellaris
Plicae alares
Lig. collaterale fibulare
Lig. collaterale tibiale
Lig. popliteum obliquum
Lig. popliteum arcuatum
Retinaculum lig. arcuati
Lig. patellae
Retinaculum patellae mediale
Retinaculum patellae laterale

Articulatio tibiofibularis

Capsula articularis
Ligg. capituli fibulae

Membrana interossea cruris

Syndesmosis tibiofibularis

Lig. malleoli lateralis anterius
Lig. malleoli lateralis posterius

Articulationes pedis

Articulatio talocruralis

Capsula articularis
Lig. deltoideum
  Lig. tibionaviculare
  Lig. calcaneotibiale
  Lig. talotibiale anterius
  Lig. talotibiale posterius
Lig. talofibulare anterius
Lig. talofibulare posterius
Lig. calcaneofibulare

Articulationes intertarseae

Articulatio talocalcaneonavicularis

Articulatio talocalcanea

Capsula articularis
Lig. talocalcaneum laterale
Lig. talocalcaneum mediale
Lig. talocalcaneum anterius
Lig. talocalcaneum posterius

Articulatio tarsi transversa [Choparti]

Articulatio talonavicularis

Capsula articularis

Articulatio calcaneocuboidea

Capsula articularis

Articulatio cuneonavicularis

Ligg. tarsi interossea

Lig. talocalcaneum interosseum
Lig. cuneocuboideum interosseum
Ligg. intercuneiformia interossea

Ligg. tarsi dorsalia

Lig. talonaviculare [dorsale]
Lig. cuneocuboideum dorsale
Lig. cuboideonaviculare dorsale
Lig. bifurcatum
  Pars calcaneonavicularis
  Pars calcaneocuboidea
Lig. calcaneonaviculare dorsale
Ligg. navicularicuneiformia dorsalia

Ligg. tarsi plantaria

Lig. plantare longum
Ligg. tarsi profunda
  Lig. calcaneocuboideum plantare
  Lig. calcaneonaviculare plantare

Fibrocartilago navicularis
Ligg. navicularicuneiformia plantaria
Lig. cuboideonaviculare plantare
Ligg. intercuneiformia plantaria
Lig. cuneocuboideum plantare

Articulationes tarsometatarseae

Capsulae articulares
Ligg. tarsometatarsea dorsalia
Ligg. tarsometatarsea plantaria
Ligg. cuneometatarsea interossea

Articulationes intermetatarseae

Capsulae articulares
Ligg. basium [oss. metatars.] interossea
Ligg. basium [oss. metatars.] dorsalia
Ligg. basium [oss. metatars.] plantaria

Spatia interossea metatarsi

Articulationes metatarsophalangeae

Capsulae articulares
Ligg. collateralia
Ligg. accessoria plantaria
Ligg. capitulorum [oss. metatars.] transversa

Articulationes digitorum pedis

Capsulae articulares
Ligg. collateralia

Myologia

Musculus
  Caput
  Venter
Musculus fusiformis
  „ unipennatus
  „ bipennatus
  „ sphincter
  „ orbicularis
  „ articularis
  „ skeleti
  „ cutaneus
Tendo
Aponeurosis
Perimysium
Fascia
  Fascia superficialis
Inscriptio tendinea
Arcus tendineus
Ligamentum vaginale
Vagina fibrosa tendinis
Vagina mucosa tendinis
Trochlea muscularis
Bursa mucosa

Musculi dorsi

M. trapezius
(M. transversus nuchae)
M. latissimus dorsi
„ rhomboideus major
„ rhomboideus minor
„ levator scapulae
„ serratus posterior inferior
„ serratus posterior superior
„ splenius cervicis
„ splenius capitis
„ sacrospinalis
M. iliocostalis
  M. iliocostalis lumborum
  „ iliocostalis dorsi
  „ iliocostalis cervicis
M. longissimus
  M. longissimus dorsi
  „ longissimus cervicis
  M. longissimus capitis
M. spinalis
  M. spinalis dorsi
  „ spinalis cervicis
  „ spinalis capitis
M. semispinalis
  M. semispinalis dorsi
  „ semispinalis cervicis
  „ semispinalis capitis
M. multifidus
Mm. rotatores
  M. rotatores longi
  „ rotatores breves
M. interspinales
Mm. intertransversarii
  Mm. intertransversarii laterales
  „ intertransversarii mediales
  „ intertransversarii anteriores
  „ intertransversarii posteriores
M. rectus capitis posterior major

M. rectus capitis posterior minor
„ rectus capitis lateralis
„ obliquus capitis superior
„ obliquus capitis inferior
Fascia lumbodorsalis
Fascia nuchae

Musculi capitis

M. epicranius
M. frontalis
„ occipitalis
„ procerus
M. nasalis
Pars transversa
Pars alaris
M. depressor septi
M. orbicularis oculi
Pars palpebralis
Pars orbitalis
Pars lacrimalis [Horneri]
M. auricularis anterior
„ auricularis superior
„ auricularis posterior
M. orbicularis oris
„ triangularis
(M. transversus menti)
M. risorius
„ zygomaticus
M. quadratus labii superioris
Caput zygomaticum
Caput infraorbitale
Caput angulare
M. quadratus labii inferioris
M. caninus
„ buccinator
Mm. incisivi labii superioris
„ incisivi labii inferioris
M. mentalis
„ masseter
„ temporalis
„ pterygoideus externus
M. pterygoideus internus
Galea aponeurotica
Fascia buccopharyngea
Fascia parotideomasseterica
Fascia temporalis

Musculi oss. hyoidei

M. digastricus
Venter anterior
Venter posterior
M. stylohyoideus
„ mylohyoideus
„ geniohyoideus

Musculi colli

Platysma
M. sternocleidomastoideus
„ sternohyoideus
M. omohyoideus
Venter superior
Venter inferior
M. sternothyreoideus
„ thyreohyoideus
(M. levator glandulae thyreoideae)
„ longus colli
„ longus capitis
„ rectus capitis anterior
„ scalenus anterior
„ scalenus medius
„ scalenus posterior
(M. scalenus minimus)
Fascia colli
Fascia praevertebralis

Musculi thoracis

(M. sternalis)
M. pectoralis major
Pars clavicularis
Pars sternocostalis
Pars abdominalis
M. pectoralis minor
M. subclavius

M. serratus anterior
Mm. levatores costarum
  Mm. levatores costarum longi
  „ levatores costarum breves
Mm. intercostales externi
„ intercostales interni
„ subcostales
M. transversus thoracis
Diaphragma
  Pars lumbalis
    Crus mediale
    Crus intermedium
    Crus laterale
  Pars costalis
  Pars sternalis
Hiatus aorticus
Hiatus oesophageus
Centrum tendineum
Foramen venae cavae
Arcus lumbocostalis medialis [Halleri]
Arcus lumbocostalis lateralis [Halleri]
Fascia pectoralis
Fascia coracoclavicularis

Musculi abdominis

M. rectus abdominis
Falx [aponeurotica] inguinalis
M. pyramidalis
„ obliquus externus abdominis
„ obliquus internus abdominis
„ cremaster
„ transversus abdominis
„ quadratus lumborum
Annulus umbilicalis
Linea alba
  Adminiculum lineae albae
Inscriptiones tendineae
Lig. suspensorium penis s. clitoridis
Lig. fundiforme penis
Vagina m. recti abdominis
Linea semicircularis [Douglasi]
Lig. inguinale [Pouparti]
Lig. lacunare [Gimbernati]
Lig. inguinale reflexum [Collesi]
Annulus inguinalis subcutaneus
  Crus superius
  Crus inferius
Fibrae intercrurales
Trigonum lumbale [Petiti]
Linea semilunaris [Spige]
Fascia transversalis
Canalis inguinalis
Annulus inguinalis abdominalis
Lig. interfoveolare [Hesselbachi]
Plica epigastrica
Fovea inguinalis lateralis
Fovea inguinalis medialis
Fovea supravesicalis

Musculi coccygei

M. coccygeus
M. sacrococcygeus anterior
M. sacrococcygeus posterior

Musculi extremitatis superioris

M. deltoideus
M. supraspinatus
„ infraspinatus
„ teres minor
„ teres major
„ subscapularis
M. biceps brachii
  Caput longum
  Vagina mucosa intertubercularis
  Caput breve
  Lacertus fibrosus
M. coracobrachialis
„ brachialis
M. triceps brachii
  Caput longum
  Caput laterale
  Caput mediale

M. anconaeus
(M. epitrochleoanconaeus)
M. pronator teres
  Caput humerale
  Caput ulnare
M. flexor carpi radialis
„ palmaris longus
M. flexor carpi ulnaris
  Caput humerale
  Caput ulnare
M. flexor digitorum sublimis
  Caput humerale
  Caput radiale
M. flexor digitorum profundus
„ flexor pollicis longus
„ pronator quadratus
„ brachioradialis
„ extensor carpi radialis longus
„ extensor carpi radialis brevis
M. extensor digitorum communis
  Juncturae tendinum
M. extensor digiti quinti proprius
„ extensor carpi ulnaris
„ supinator
„ abductor pollicis longus
„ extensor pollicis brevis
„ extensor pollicis longus
„ extensor indicis proprius
„ palmaris brevis
„ abductor pollicis brevis
„ flexor pollicis brevis
„ opponens pollicis
„ adductor pollicis
„ abductor digiti quinti
„ flexor digiti quinti brevis
„ opponens digiti quinti
Mm. lumbricales
„ interossei dorsales
„ interossei volares
Fascia axillaris
Fascia subscapularis
Fascia supraspinata
Fascia infraspinata
Fascia brachii
Septum intermusculare [humeri] mediale
Septum intermusculare [humeri] laterale
Sulcus bicipitalis medialis
Sulcus bicipitalis lateralis
Fascia antibrachii
Fascia dorsalis manus
Lig. carpi dorsale
Aponeurosis palmaris
  Fasciculi transversi
Lig. carpi transversum
Lig. carpi volare
Chiasma tendinum
Vinculum tendinum
Vaginae mucosae
Ligg. vaginalia digitorum manus
Ligg. annularia digitorum manus
Ligg. cruciata digitorum manus

Musculi extremitatis inferioris

M. iliopsoas
„ iliacus
„ psoas major
„ psoas minor
„ glutaeus maximus
„ glutaeus medius
„ glutaeus minimus
„ tensor fasciae latae
„ piriformis
„ obturator internus
„ gemellus superior
„ gemellus inferior
„ quadratus femoris
„ sartorius
M. quadriceps femoris
  M. rectus femoris
  „ vastus lateralis

M. vastus intermedius
M. vastus medialis
M. articularis genu
„ pectineus
„ adductor longus
„ gracilis
„ adductor brevis
„ adductor magnus
„ adductor minimus
„ obturator externus
M. biceps femoris
Caput longum
Caput breve
M. semitendinosus
„ semimembranosus
„ tibialis anterior
„ extensor digitorum longus
„ peronaeus tertius
„ extensor hallucis longus
„ peronaeus longus
„ peronaeus brevis
M. triceps surae
M. gastrocnemius
Caput laterale
Caput mediale
M. soleus
Arcus tendineus m. solei
Tendo calcaneus [Achillis]
M. plantaris
„ popliteus
„ tibialis posterior
„ flexor digitorum longus
„ flexor hallucis longus
„ extensor hallucis brevis
„ extensor digitorum brevis
„ abductor hallucis
„ flexor hallucis brevis
M. adductor hallucis
Caput obliquum
Caput transversum
M. abductor digiti quinti
M. flexor digiti quinti brevis
„ opponens digiti quinti
„ flexor digitorum brevis
„ quadratus plantae
Mm. lumbricales
„ interossei dorsales
„ interossei plantares
Fascia lata
Tractus iliotibialis [Maissiati]
Septum intermusculare [femoris] laterale
Septum intermusculare [femoris] mediale
Canalis adductorius [Hunteri]
Hiatus tendineus [adductorius]
Fascia iliaca
Fascia iliopectinea
Lacuna musculorum
Lacuna vasorum
Trigonum femorale [Fossa Scarpae major]
Fossa iliopectinea
Fascia pectinea
Canalis femoralis
Annulus femoralis
Septum femorale [Cloqueti]
Fossa ovalis
Margo falciformis
Cornu superius
Cornu inferius
Fascia cribrosa
Fascia cruris
Septum intermusculare anterius [fibulare]
Septum intermusculare posterius [fibulare]
Lig. transversum cruris
Lig. laciniatum
Lig. cruciatum cruris
Retinaculum mm. peronaeorum sup.
Retinaculum mm. peronaeorum inferius

Fascia dorsalis pedis
Aponeurosis plantaris
Fasciculi transversi aponeurosis plantaris

Vaginae mucosae
Ligg. annularia
Ligg. vaginalia
Ligg. cruciata

Bursae et Vaginae mucosae

Bursa mucosa subcutanea
Bursa mucosa submuscularis
Bursa mucosa subfascialis

Bursa mucosa subtendinea
Vagina mucosa tendinis

B. musculi trochlearis
B. m. tensoris veli palatini
B. subcutanea praementalis

B. subcutanea prominentiae laryngeae
B. m. sternohyoidei
B. m. thyreohyoidei

B. subcutanea sacralis
B. coccygea

B. subcutanea acromialis
B. subacromialis
B. subdeltoidea
B. m. coracobrachialis
B. m. infraspinati
B. m. subscapularis
B. m. teretis majoris
B. m. latissimi dorsi

B. subcutanea olecrani
B. intratendinea olecrani
B. subtendinea olecrani
B. subcutanea epicondyli [humeri] lateralis
B. subcutanea epicondyli [humeri] medialis
B. bicipitoradialis
B. cubitalis interossea

Vagina tendinum mm. abductoris longi et extensoris brevis pollicis
Vagina tendinum mm. extensorum carpi radialium
Vagina tendinis m. extensoris pollicis longi
Vagina tendinum mm. extensoris digitorum communis et extensoris indicis
Vagina tendinis m. extensoris digiti minimi
Vagina tendinis m. extensoris carpi ulnaris
B. m. extensoris carpi radialis brevis
Bursae subcutaneae metacarpophalangeae dorsales
Bursae subcutaneae digitorum dorsales
B. m. flexoris carpi ulnaris
B. m. flexoris carpi radialis
Vagina tendinum mm. flexorum communium
Vag. tendinis m. flexoris pollicis longi
Bursae intermetacarpophalangeae
Vaginae tendinum digitales

B. trochanterica subcutanea
B. trochanterica m. glutaei maximi
B. troch. m. glutaei medii anterior

B. troch. m. glutaei medii posterior
B. troch. m. glutaei minimi
B. m. piriformis
B. m. obturatorii interni
Bursae glutaeofemorales
B. ischiadica m. glutaei maximi
B. m. recti femoris
B. iliopectinea
B. iliaca subtendinea
B. m. pectinei
B. m. bicipitis femoris superior

B. praepatellaris subcutanea
B. praepatellaris subfascialis
B. praepatellaris subtendinea
B. suprapatellaris
B. infrapatellaris subcutanea
B. infrapatellaris profunda
B. subcutanea tuberositatis tibiae
B. m. sartorii propria
B. anserina
B. m. bicipitis femoris inferior
B. m. poplitei
B. bicipitogastrocnemialis
B. m. gastrocnemii lateralis
B. m. gastrocnemii medialis
B. m. semimembranosi
B. subcutanea malleoli lateralis
B. subcutanea malleoli medialis
Vag. tendinis m. tibialis anterioris
Vag. tendinis m. extensoris hallucis longi
Vaginae tendinum m. extensoris digitorum pedis longi
Vaginae tendinum m. flexoris digitorum pedis longi
Vag. tendinis m. tibialis posterioris
Vag. tendinis m. flexoris hallucis longi
Vag. tendinum mm. peronaeorum communis
Bursa sinus tarsi
B. subtendinea m. tibialis anterioris
B. subtendinea m. tibialis posterioris
B. subcutanea calcanea
B. tendinis calcanei [Achillis]
Vag. tendinis m. peronaei longi plantaris
Bursae intermetatarsophalangeae
„ mm. lumbricalium pedis
Vaginae tendinum digitales pedis

Splanchnologia

Tunica albuginea
Tunica fibrosa
Tunica adventitia
Tunica mucosa
  Lamina propria mucosae
  Lamina muscularis mucosae
  Tela submucosa
  Plica mucosa
  Mucus
Tunica muscularis
Tunica serosa
  Tela subserosa
  Plica serosa
  Ligamentum serosum
  Serum
Epithelium
Endothelium
Organon parenchymatosum
  Parenchyma
  Stroma
Glandula
Lobus
Lobulus
Glandula mucosa
Musculus viscerum

Apparatus digestorius

Cavum oris

Bucca
Corpus adiposum buccae
Vestibulum oris
Cavum oris proprium
Rima oris
Labia oris
  Labium superius
  Labium inferius
Commissura labiorum
Angulus oris
Palatum
  Palatum durum
  Palatum molle
Raphe palati

Tunica mucosa oris

Frenulum labii superioris
Frenulum labii inferioris
Gingiva
Caruncula sublingualis
Plica sublingualis
Plicae palatinae transversae
Papilla incisiva

Glandulae oris

Gl. labiales
Gl. buccales
Gl. molares
Gl. palatinae
Gl. linguales
Gl. lingualis anterior [Blandini, Nuhni]
Gl. sublingualis
Ductus sublingualis major
Ductus sublinguales minores
Gl. submaxillaris
Ductus submaxillaris [Whartoni]
Gl. parotis
Processus retromandibularis
Gl. parotis accessoria
Ductus parotideus [Stenonis]
Saliva

Dentes

Corona dentis
Tubercula [coronae] dentis
Collum dentis
Radix [Radices] dentis
Apex radicis dentis
Facies masticatoria
Facies labialis [buccalis]
Facies lingualis
Facies contactus
Facies medialis } dentium incisivorum
Facies lateralis } et caninorum
Facies anterior } dentium praemolarium
Facies posterior } et molarium
Cavum dentis
Pulpa dentis
Papilla dentis
Canalis radicis dentis
Foramen apicis dentis
Substantia eburnea
Substantia adamantina
Substantia ossea
Canaliculi dentales
Spatia interglobularia
Prismata adamantina
Cuticula dentis
Periosteum alveolare
Arcus dentalis superior
Arcus dentalis inferior
Dentes incisivi
Dentes canini
Dentes praemolares
Dentes molares
Dens serotinus
Dentes permanentes
Dentes decidui

Lingua

Dorsum linguae
Radix linguae
Corpus linguae
Facies inferior [linguae]
Plica fimbriata
Margo lateralis [linguae]
Apex linguae
Tunica mucosa linguae
Frenulum linguae
Papillae linguales
Papillae filiformes
Papillae conicae
Papillae fungiformes
Papillae lenticulares
Papillae vallatae
Papillae foliatae
Sulcus medianus linguae
Sulcus terminalis
Foramen caecum linguae (Morgagnii)
(Ductus lingualis)
Ductus thyreoglossus
Tonsilla lingualis
Folliculi linguales
Septum linguae

Musculi linguae
M. genioglossus
M. hyoglossus
M. chondroglossus
M. styloglossus
M. longitudinalis superior
M. longitudinalis inferior
M. transversus linguae
M. verticalis linguae

Fauces

Isthmus faucium
Velum palatinum
Uvula [palatina]
Arcus palatini
Arcus glossopalatinus
Arcus pharyngopalatinus
Plica salpingopalatina
Tonsilla palatina
Fossulae tonsillares
Sinus tonsillaris
Plica triangularis
Fossa supratonsillaris

Musculi palati et faucium

M. levator veli palatini
M. tensor veli palatini
M. uvulae
M. glossopalatinus
M. pharyngopalatinus

Pharynx

Cavum pharyngis
Fornix pharyngis
Pars nasalis
Pars oralis
Pars laryngea
Ostium pharyngeum tubae
Labium anterius
Labium posterius
Torus tubarius
Plica salpingopharyngea
Recessus pharyngeus [Rosenmuelleri]
(Bursa pharyngea)
Recessus piriformis
M. stylopharyngeus
Fascia pharyngobasilaris
Tunica mucosa
Gl. pharyngeae
Tonsilla pharyngea
Fossulae tonsillares
Tela submucosa
Tunica muscularis pharyngis
Raphe pharyngis
Raphe pterygomandibularis
M. constrictor pharyngis superior
M. pterygopharyngeus
M. buccopharyngeus
M. mylopharyngeus
M. glossopharyngeus
M. salpingopharyngeus
M. constrictor pharyngis medius
M. chondropharyngeus
M. ceratopharyngeus
M. constrictor pharyngis inferior
M. thyreopharyngeus
M. cricopharyngeus

Tubus digestorius

Oesophagus

Pars cervicalis
Pars thoracalis
Pars abdominalis
Tunica adventitia
Tunica muscularis
M. bronchooesophageus
M. pleurooesophageus
Tela submucosa
Tunica mucosa
Lam. muscularis mucosae
Gl. oesophageae

Ventriculus

[Gaster]

Paries anterior
Paries posterior

Curvatura ventriculi major
Curvatura ventriculi minor
Cardia
Fundus ventriculi
Corpus ventriculi
Pylorus
Pars cardiaca
Pars pylorica
(Antrum cardiacum)
Antrum pyloricum
Tunica serosa
Tunica muscularis
  Stratum longitudinale
  Ligg. pylori
  Stratum circulare
  M. sphincter pylori
  Fibrae obliquae
Valvula pylori
Tela submucosa
Tunica mucosa
  Lam. muscularis mucosae
Areae gastricae
Plicae villosae
Foveolae gastricae
Glandulae gastricae [propriae]
Glandulae pyloricae
Noduli lymphatici gastrici
Succus gastricus

Intestinum tenue

Tunica serosa
Tunica muscularis
  Stratum longitudinale
  Stratum circulare
Tela submucosa
Tunica mucosa
  Lam. muscularis mucosae
Plicae circulares [Kerkringi]
Villi intestinales
Gl. intestinales [Lieberkuehni]
Noduli lymphatici solitarii
Noduli lymphatici aggregati [Peyeri]
Chymus
Chylus
Succus entericus
Duodenum
Pars superior
Pars descendens
Pars inferior
  Pars horizontalis [inferior]
  Pars ascendens
Flexura duodeni superior
Flexura duodeni inferior
Flexura duodenojejunalis
M. suspensorius duodeni
Plica longitudinalis duodeni
Papilla duodeni [Santorini]
Gl. duodenales [Brunneri]
Intestinum tenue mesenteriale
Intestinum jejunum
Intestinum ileum

Intestinum crassum

Intestinum caecum
Valvula coli
  Labium superius
  Labium inferius
  Frenula valvulae coli
Processus vermiformis
(Valvula processus vermiformis)
Noduli aggregati processus vermiformis
Colon
Colon ascendens
Flexura coli dextra
Colon transversum
Flexura coli sinistra
Colon descendens
Colon sigmoideum
Plicae semilunares coli
Haustra coli
Tunica serosa
Appendices epiploicae
Tunica muscularis
Taeniae coli

Taenia mesocolica
Taenia omentalis
Taenia libera
Tela submucosa
Tunica mucosa
Lam. muscularis mucosae
Gl. intestinales [Lieberkuehni]
Noduli lymphatici solitarii

Intestinum rectum

Flexura sacralis
Flexura perinealis
Ampulla recti
Tunica muscularis
M. sphincter ani internus
M. rectococcygeus
Tela submucosa
Tunica mucosa
Lam. m. mucosae
Gl. intestinales [Lieberkuehni]
Noduli lymphatici
Plicae transversales recti
Pars analis recti
Columnae rectales [Morgagnii]
Sinus rectales
Annulus haemorrhoidalis

Pancreas

Caput pancreatis
Processus uncinatus [Pancreas Winslowi]
Incisura pancreatis
Corpus pancreatis
Facies anterior
Facies posterior
Facies inferior
Margo superior
Margo anterior
Margo posterior
Tuber omentale
Cauda pancreatis
Ductus pancreaticus [Wirsungi]
Ductus pancreaticus accessorius [Santorini]
(Pancreas accessorium)
Succus pancreaticus

Hepar

Facies superior
Facies posterior
Facies inferior
Margo anterior
Incisura umbilicalis
Fossae sagittales dextrae
Fossa vesicae felleae
Fossa venae cavae
Fossa sagittalis sinistra
Fossa venae umbilicalis
Fossa ductus venosi
Tunica serosa
Lig. teres hepatis
Lig. venosum [Arantii]
Porta hepatis
Lobus hepatis dexter
Lobus quadratus
Lobus caudatus [Spigeli]
Processus papillaris
Processus caudatus
Lobus hepatis sinister
(Appendix fibrosus hepatis)
Impressio cardiaca
Tuber omentale
Impressio oesophagea
Impressio gastrica
Impressio duodenalis
Impressio colica
Impressio renalis
Impressio suprarenalis
Lobuli hepatis
Capsula fibrosa [Glissoni]
Rami arteriosi interlobulares
Venae interlobulares
Venae centrales

Ductus biliferi
Ductus interlobulares
Ductus hepaticus
Vasa aberrantia hepatis
Fel [Bilis]
Vesica fellea
Fundus vesicae felleae
Corpus vesicae felleae
Collum vesicae felleae
Ductus cysticus
Tunica serosa vesicae felleae
Tunica muscularis vesicae felleae
Tunica mucosa vesicae felleae
  Plicae tun. mucosae v. felleae
Valvula spiralis [Heisteri]
Ductus choledochus
Gl. mucosae biliosae

Lien

Facies diaphragmatica
Facies renalis
Facies gastrica
Extremitas superior
Extremitas inferior
Margo posterior
Margo anterior
Hilus lienis
Tunica serosa
Tunica albuginea
Trabeculae lienis
Pulpa lienis
Rami lienales [arteriae lienalis]
  Penicilli
Noduli lymphatici lienales [Malpighii]
(Lien accessorius)

Apparatus respiratorius

Cavum nasi

Nares
Choanae
Septum nasi
  Septum cartilagineum
  Septum membranaceum
Vestibulum nasi
Limen nasi
Sulcus olfactorius
(Concha nasalis suprema [Santorini])
Concha nasalis superior
Concha nasalis media
Concha nasalis inferior
Membrana mucosa nasi
Plexus cavernosi concharum
Agger nasi
Recessus sphenoethmoidalis
Meatus nasi
  Meatus nasi superior
  Meatus nasi medius
    Atrium meatus medii
  Meatus nasi inferior
  Meatus nasi communis
  Meatus nasopharyngeus
Regio respiratoria
Regio olfactoria
Gl. olfactoriae
Sinus paranasales
  Sinus maxillaris [Highmori]
  Sinus sphenoidalis
  Sinus frontalis
Cellulae ethmoidales
Bulla ethmoidalis
Infundibulum ethmoidale
  Hiatus semilunaris
Gl. nasales

Nasus externus

Basis nasi
Radix nasi

Dorsum nasi
Margo nasi
Apex nasi
Ala nasi
Septum mobile nasi
Cartilagines nasi
Cartilago septi nasi
  Processus sphenoidalis septi cartilaginei
Cartilago nasi lateralis
Cartilago alaris major
  Crus mediale
  Crus laterale
Cartilagines alares minores
Cartilagines sesamoideae nasi
Organon vomeronasale [Jacobsoni]
Cartilago vomeronasalis [Jacobsoni]
(Ductus incisivus)

Larynx

Prominentia laryngea
Cartilagines laryngis
Cartilago thyreoidea
  Lamina [dextra et sinistra]
  Incisura thyreoidea superior
  Incisura thyreoidea inferior
  Tuberculum thyreoideum superius
  Tuberculum thyreoideum inferius
  (Linea obliqua)
  Cornu superius
  Cornu inferius
  (Foramen thyreoideum)
Lig. hyothyreoideum laterale
Cartilago triticea
Lig. hyothyreoideum medium
Membrana hyothyreoidea
Cartilago cricoidea
  Arcus [cartilaginis cricoideae]
  Lamina [cartilaginis cricoideae]
  Facies articularis arytaenoidea
  Facies articularis thyreoidea
Articulatio cricothyreoidea
Capsula articularis cricothyreoidea
Ligg. ceratocricoidea lateralia
Lig. ceratocricoideum anterius
Ligg. ceratocricoidea posteriora
Lig. cricothyreoideum [medium]
Lig. cricotracheale
Cartilago arytaenoidea
  Facies articularis
  Basis [cartilaginis arytaenoideae]
  Crista arcuata
  Colliculus
  Fovea oblonga
  Fovea triangularis
  Apex [cartilaginis arytaenoideae]
  Processus vocalis
  Processus muscularis
Cartilago corniculata [Santorini]
Synchondrosis arycorniculata
Articulatio cricoarytaenoidea
Lig. cricopharyngeum
Lig. corniculopharyngeum
Lig. ventriculare
Lig. vocale
  (Cartilago sesamoidea)
Capsula articularis cricoarytaenoidea
Lig. cricoarytaenoideum posterius
Epiglottis
  Petiolus epiglottidis
  Tuberculum epiglotticum
  Cartilago epiglottica
Lig. thyreoepiglotticum
Lig. hyoepiglotticum
Cartilago cuneiformis [Wrisbergi]
Tuberculum cuneiforme [Wrisbergi]
Tuberculum corniculatum [Santorini]

Musculi laryngis

M. aryepiglotticus
M. cricothyreoideus
  Pars recta

Pars obliqua
M. cricoarytaenoideus posterior
(M. ceratocricoideus)
M. cricoarytaenoideus lateralis
M. ventricularis
M. vocalis
M. thyreoepiglotticus
M. thyreoarytaenoideus [externus]
M. arytaenoideus obliquus
M. arytaenoideus transversus

Cavum laryngis

Vallecula epiglottica
Aditus laryngis
Vestibulum laryngis
Rima vestibuli
Labium vocale
Glottis
Rima glottidis
Pars intermembranacea
Pars intercartilaginea
Ventriculus laryngis [Morgagnii]
Appendix ventriculi laryngis
Tunica mucosa laryngis
Membrana elastica laryngis
Conus elasticus
Plica glossoepiglottica mediana
Plica glossoepiglottica lateralis
Plica aryepiglottica
Plica nervi laryngei
Plica ventricularis
Plica vocalis
Macula flava
Aditus glottidis inferior
Aditus glottidis superior
Incisura interarytaenoidea
Gl. laryngeae
Gl. laryngeae anteriores
Gl. laryngeae mediae
Gl. laryngeae posteriores
Noduli lymphatici laryngei

Trachea et Bronchi

Cartilagines tracheales
Ligg. annularia [trachealia]
Paries membranacea
Gl. tracheales
Bifurcatio tracheae
Bronchus [dexter et sinister]
Rami bronchiales
Ramus bronchialis eparterialis
Rami bronchiales hyparteriales
Tunica muscularis
Tela submucosa
Tunica mucosa
Gl. tracheales
Gl. bronchiales

Pulmo

Basis pulmonis
Apex pulmonis
Sulcus subclavius
Facies costalis
Facies mediastinalis
Facies diaphragmatica
Margo anterior
Margo inferior
Hilus pulmonis
Radix pulmonis
Incisura cardiaca
Lobus superior
Lobus medius
Lobus inferior
Incisura interlobaris
Lobuli pulmonum
Rami bronchiales
Bronchioli
Bronchioli respiratorii
Ductuli alveolares
Alveoli pulmonum
Lymphoglandulae bronchiales
Noduli lymphatici bronchiales
Lymphoglandulae pulmonales

Cavum thoracis

Fascia endothoracica
Cavum pleurae
Pleura
  Cupula pleurae
  Pleura pulmonalis
  Pleura parietalis
  Pleura mediastinalis
    Laminae mediastinales
    Pleura pericardiaca
  Pleura costalis
  Pleura diaphragmatica
Sinus pleurae
  Sinus phrenicocostalis
  Sinus costomediastinalis
Lig. pulmonale
Plicae adiposae
Villi pleurales
Septum mediastinale
  Cavum mediastinale anterius
  Cavum mediastinale posterius

Gl. thyreoidea

Isthmus gl. thyreoideae
(Lobus pyramidalis)
Lobus [dexter et sinister]
Lobuli gl. thyreoideae
Stroma gl. thyreoideae
(Gl. thyreoideae accessoriae)
  (Gl. thyreoidea accessoria suprahyoidea)

Glomus caroticum

Thymus

Lobus [dexter et sinister]
Tractus centralis
Lobuli thymi

Apparatus urogenitalis

Organa uropoëtica

Ren

Margo lateralis
Margo medialis
  Hilus renalis
  Sinus renalis
Facies anterior
Facies posterior
Extremitas superior
Extremitas inferior
(Impressio muscularis)
(Impressio hepatica)
(Impressio gastrica)
Capsula adiposa
Tunica fibrosa
Tunica muscularis
Tubuli renales
  Tubuli renales contorti
  Tubuli renales recti
Substantia corticalis
Substantia medullaris
Lobi renales
Pyramides renales [Malpighii]
Basis pyramidis
Papillae renales
Area cribrosa
Foramina papillaria
Columnae renales [Bertini]
Lobuli corticales
  Pars radiata [Processus Ferreini]
  Pars convoluta
Corpuscula renis [Malpighii]
Glomeruli
  Capsula glomeruli
Pelvis renalis
Calyces renales

Calyces renales majores
Calyces renales minores
Gl. pelvis renalis

Arteriae renis

Aa. interlobares renis
Arteriae arciformes
Arteriae interlobulares
Vas afferens
Vas efferens
Rami capsulares
Arteriolae rectae
Aa. nutriciae pelvis renalis

Venae renis

Vv. interlobares
Venae arciformes
Venae interlobulares
Venulae rectae
Venae stellatae

Ureter

Pars abdominalis
Pars pelvina
Tunica adventitia
Tunica muscularis
Stratum externum
Stratum medium
Stratum internum
Tunica mucosa
Gl. mucosae ureteris

Vesica urinaria

Vertex vesicae
Corpus vesicae
Fundus vesicae
Lig. umbilicale medium
Urachus
Tunica serosa
Tunica muscularis
Stratum externum
Stratum medium
Stratum internum
M. pubovesicalis
M. rectovesicalis
Tela submucosa
Tunica mucosa
Gl. vesicales
Noduli lymphatici vesicales
Trigonum vesicae [Lieutaudi]
Uvula vesicae
Plica ureterica
Orificium ureteris
Orificium urethrae internum
Annulus urethralis

Glandula suprarenalis

Substantia corticalis
Substantia medullaris
Hilus gl. suprarenalis
Facies anterior
Facies posterior
Basis gl. suprarenalis
Apex suprarenalis [gl. dextrae]
Margo superior
Margo medialis
Vena centralis
(Gl. suprarenales accessoriae)

Organa genitalia

Organa genitalia virilia

Testis

Extremitas superior
Extremitas inferior
Facies lateralis
Facies medialis
Margo anterior
Margo posterior
Tunica albuginea
Mediastinum testis [Corpus Highmori]
Septula testis

Lobuli testis
Parenchyma testis
Tubuli seminiferi contorti
Tubuli seminiferi recti
  Tunica propria
Rete testis [Halleri]
Ductuli efferentes testis
Sperma [Semen]
Epididymis
Caput epididymidis
Corpus epididymidis
Cauda epididymidis
Lobuli epididymidis
Ductus epididymidis
Ductuli aberrantes
(Ductulus aberrans superior)
Appendices testis
  Appendix testis [Morgagnii]
  (Appendix epididymis)
Paradidymis
Ductus deferens
Ampulla ductus deferentis
    Diverticula ampullae
  Tunica adventitia
  Tunica muscularis
    Stratum externum
    Stratum medium
    Stratum internum
  Tunica mucosa
Ductus ejaculatorius

Vesicula seminalis

Corpus vesiculae seminalis
Tunica adventitia
Tunica muscularis
Tunica mucosa
Ductus excretorius

Funiculus spermaticus et tunicae testis et funiculi spermatici

(Rudimentum processus vaginalis)
Tunica vaginalis propria testis
  Lamina parietalis
  Lamina visceralis
Lig. epididymidis superius
Lig. epididymidis inferius
Sinus epididymidis
Tunica vaginalis communis [testis et funiculi spermatici]
M. cremaster
Fascia cremasterica [Cooperi]
Descensus testis
Gubernaculum testis [*Hunteri*]

Prostata

Basis prostatae
Apex prostatae
Facies anterior
Facies posterior
Lobus [dexter et sinister]
Isthmus prostatae
  (Lobus medius)
Corpus glandulare
Ductus prostatici
Succus prostaticus
M. prostaticus

Glandula bulbourethralis [Cowperi]

Corpus gl. bulbourethralis
Ductus excretorius

Partes genitales externae

Penis

Radix penis
Corpus penis
Crus penis
Dorsum penis
Facies urethralis
Glans penis
  Corona glandis
  Septum glandis
  Collum glandis

Praeputium
Frenulum praeputii
Raphe penis
Corpus cavernosum penis
Corpus cavernosum urethrae
Bulbus urethrae
  Hemisphaeria bulbi urethrae
  Septum bulbi urethrae
Tunica albuginea corporum cavernosorum
Septum penis
Trabeculae corporum cavernosorum
Cavernae corporum cavernosorum
Arteriae helicinae
Venae cavernosae
Lig. suspensorium penis
Fascia penis
Gl. praeputiales
Smegma praeputii

Urethra virilis

Pars prostatica
Crista urethralis
Colliculus seminalis
Utriculus prostaticus
Pars membranacea
Pars cavernosa
Fossa navicularis urethrae [Morgagnii]
(Valvula fossae navicularis)
Orificium urethrae externum
Lacunae urethrales [Morgagnii]
Gl. urethrales [Littrei]

Scrotum

Raphe scroti
Septum scroti
Tunica dartos

Organa genitalia muliebria

Ovarium

Hilus ovarii
Facies medialis
Facies lateralis
Margo liber
Margo mesovaricus
Extremitas tubaria
Extremitas uterina
Stroma ovarii
Folliculi oophori primarii
Folliculi oophori vesiculosi [Graafi]
Theca folliculi
  Tunica externa
  Tunica interna
Liquor folliculi
Stratum granulosum
Cumulus oophorus
  Ovulum
Corpus luteum
Corpus albicans
Lig. ovarii proprium

Tuba uterina [Falloppii]

Ostium abdominale tubae uterinae
Infundibulum tubae uterinae
Fimbriae tubae
  Fimbria ovarica
Ampulla tubae uterinae
Isthmus tubae uterinae
Pars uterina
Ostium uterinum tubae
Tunica serosa
Tunica adventitia
Tunica muscularis
  Stratum longitudinale
  Stratum circulare
Tela submucosa
Tunica mucosa
Plicae tubariae
  Plicae ampullares
  Plicae isthmicae

Uterus

Corpus uteri

Fundus uteri
Margo lateralis
Facies vesicalis
Facies intestinalis
Cavum uteri
Orificium internum uteri
Cervix [uteri]
Portio supravaginalis [cervicis]
Portio vaginalis [cervicis]
Orificium externum uteri
  Labium anterius
  Labium posterius
Canalis cervicis uteri
Plicae palmatae
Gl. cervicales [uteri]
Parametrium
Tunica serosa [Perimetrium]
Tunica muscularis
Tunica muscularis cervicis
Tunica mucosa
  Gl. uterinae
M. rectouterinus
Lig. teres uteri
(Processus vaginalis peritonaei)

Vagina

Fornix vaginae
Paries anterior
Paries posterior
Hymen [femininus]
Carunculae hymenales
Tunica muscularis
Tunica mucosa
Noduli lymphatici vaginales
Rugae vaginales
Columnae rugarum
  Columna rugarum posterior
  Columna rugarum anterior
  Carina urethralis [vaginae]

Epoophoron

Ductus epoophori longitudinalis [Gartneri]
  Ductuli transversi
Appendices vesiculosi [Morgagnii]

Paroophoron

Partes genitales externae

Pudendum muliebre
Labium majus pudendi
Commissura labiorum anterior
Commissura labiorum posterior
Frenulum labiorum pudendi
Rima pudendi
Fossa navicularis [vestibuli vaginae]
Labium minus pudendi
Vestibulum vaginae
Bulbus vestibuli
Gl. sebaceae
Gl. vestibulares minores
Orificium vaginae

Gl. vestibularis major [Bartholini]

Clitoris

Crus clitoridis
Corpus clitoridis
Glans clitoridis
Frenulum clitoridis
Praeputium clitoridis
  Smegma clitoridis
Corpus cavernosum clitoridis
Septum corporum cavernosorum
Fascia clitoridis
Lig. suspensorium clitoridis

Urethra muliebris

Orificium urethrae externum
Corpus spongiosum urethrae
Tunica muscularis
  Stratum circulare
  Stratum longitudinale
Tunica submucosa
Tunica mucosa

Gl. urethrales
Crista urethralis
(Ductus paraurethrales)
Termini ontogenetici
Membranae deciduae
Decidua vera
Decidua capsularis
Decidua basalis
Placenta
Placenta uterina
Placenta foetalis
Funiculus umbilicalis
Corpus Wolffi
Ductus Wolffi
Ductus Muelleri
Sinus urogenitalis

Perineum

Raphe perinei
Musculi perinei
Diaphragma pelvis
M. levator ani
Arcus tendineus m. levatoris ani
M. coccygeus [S. 47]
M. sphincter ani externus
Lig. anococcygeum
Fascia pelvis
Fascia endopelvina
Fascia diaphragmatis pelvis superior
Arcus tendineus fasciae pelvis
Lig. puboprostaticum [pubovesicale] medium
Lig. puboprostaticum [pubovesicale] laterale
Fascia diaphragmatis pelvis inferior
Diaphragma urogenitale
M. transversus perinei profundus
M. sphincter urethrae membranaceae
Fascia diaphragmatis urogenitalis superior
Fascia diaphragmatis urogenitalis inferior
Lig. transversum pelvis
Fascia prostatae
Fascia obturatoria
Fossa ischiorectalis
M. transversus perinei superficialis
M. ischiocavernosus
M. bulbocavernosus
Fascia superficialis perinei

Peritonaeum

Tunica serosa
Tela subserosa
Peritonaeum parietale
Peritonaeum viscerale
Cavum peritonaei
Mesenterium commune
Mesenterium
Radix mesenterii
Lamina mesenterii propria
Mesocolon
Mesocolon transversum
Mesocolon ascendens
Mesocolon descendens
Mesocolon sigmoideum
Mesorectum
Mesenteriolum processus vermiformis
Mesogastrium
Omentum minus
Lig. hepatogastricum
Lig. hepatoduodenale
(Lig. hepatocolicum)
Lig. gastrolienale
Lig. gastrocolicum
Omentum majus
Bursa omentalis
Vestibulum bursae omentalis
Recessus superior omentalis
Recessus inferior omentalis
Recessus lienalis
Plica gastropancreatica
Foramen epiploicum [Winslowi]

Lig. phrenicocolicum
Lig. phrenicolienale
Lig. falciforme hepatis
Lig. coronarium hepatis
Lig. triangulare dextrum
Lig. triangulare sinistrum
Lig. hepatorenale
(Lig. duodenorenale)
Recessus duodenojejunalis
Plica duodenojejunalis
(Plica duodenomesocolica)
Recessus intersigmoideus
Recessus ileocaecalis superior
Recessus ileocaecalis inferior
Plica ileocaecalis
Fossa caecalis
Recessus retrocaecalis
Plica caecalis
Recessus paracolici
(Fossa iliacosubfascialis)
(Recessus phrenicohepatici)
Plica umbilicalis media
Plica umbilicalis lateralis
Plica epigastrica
Plica pubovesicalis
Plica vesicalis transversa
Mesorchium
Processus vaginalis peritonaei
Lig. latum uteri
Mesometrium
Mesosalpinx
Mesovarium
Bursa ovarica
Lig. suspensorium ovarii
Plica rectouterina [Douglasi]
Excavatio rectouterina [Cavum Douglasi]
Excavatio vesicouterina
Excavatio rectovesicalis
Spatium retroperitonaeale

Angiologia

Vas collaterale
Vas anastomoticum
Ramus communicans
Plexus vasculosus
Rete vasculosum
Rete mirabile
Arteria
Arteriola
Vena
Vena cutanea
Vena comitans
Venula
Plexus venosus
Rete venosum
Sinus [venosus]
Emissarium
Corpus cavernosum
Vas capillare
Vas lymphaticum
Plexus lymphaticus
Lymphoglandula
Nodulus lymphaticus
Cisterna
Tunica externa [adventicia]
Tunica media
Tunica intima
Vasa vasorum
Vagina vasorum
Sanguis
Lympha

Cor

Basis cordis
Facies sternocostalis
Facies diaphragmatica
Apex cordis
Incisura [apicis] cordis
Sulcus longitudinalis anterior
Sulcus longitudinalis posterior
Sulcus coronarius
Pericardium
Liquor pericardii
Ligg. sternopericardiaca
Sinus transversus pericardii
Epicardium
Myocardium
Endocardium
Ventriculus cordis
Septum ventriculorum
  Septum musculare ventriculorum
  Septum membranaceum ventriculorum
Atrium cordis
Auricula cordis
Septum atriorum
  Pars membranacea septi atriorum
Ostium venosum
Ostium arteriosum
Trabeculae carneae
Vortex cordis
Mm. papillares
Chordae tendineae
Trigona fibrosa
Annuli fibrosi

Atrium dextrum

Mm. pectinati
Sulcus terminalis atrii dextri
Crista terminalis
Sinus venarum [cavarum]
Limbus fossae ovalis [Vieussenii]
Auricula dextra
Tuberculum intervenosum [Loweri]
Valvula venae cavae [inferioris, Eustachii]
Fossa ovalis
Valvula sinus coronarii [Thebesii]
Foramina venarum minimarum [Thebesii]

Ventriculus dexter

Valvula tricuspidalis
  Cuspis anterior
  Cuspis posterior
  Cuspis medialis
Crista supraventricularis
Conus arteriosus
Valvulae semilunares a. pulmonalis
  Valvula semilunaris anterior
  Valvula semilunaris dextra
  Valvula semilunaris sinistra
Noduli valvularum semilunarium
Lunulae valvularum semilunarium

Atrium sinistrum

Auricula sinistra
Valvula foraminis ovalis

Ventriculus sinister

Valvula bicuspidalis [mitralis]
  Cuspis anterior
  Cuspis posterior
Valvulae semilunares aortae
  Valvula semilunaris posterior
  Valvula semilunaris dextra
  Valvula semilunaris sinistra
Noduli valvularum semilunarium [Arantii]
Lunulae valvularum semilunarium

Arteriae

A. pulmonalis

Ramus dexter
Ramus sinister
Ductus arteriosus [*Botalli*]
Ligamentum arteriosum

Aorta

Aorta ascendens
Bulbus aortae
Sinus aortae [Valsalvae]
Arcus aortae
Isthmus aortae
Aorta descendens
A. coronaria [cordis] dextra
  Ramus descendens posterior
A. coronaria [cordis] sinistra
  Ramus circumflexus
  Ramus descendens anterior

A. anonyma

(A. thyreoidea ima)

A. carotis communis

A. carotis externa

A. thyreoidea superior

Ramus hyoideus
Ramus sternocleidomastoideus
A. laryngea superior
Ramus cricothyreoideus

Ramus anterior
Ramus posterior
Rami glandulares

A. pharyngea ascendens

A. meningea posterior
Rami pharyngei
A. tympanica inferior

A. lingualis

Ramus hyoideus
A. sublingualis
Rami dorsales linguae
A. profunda linguae

A. maxillaris externa

A. palatina ascendens
Ramus tonsillaris
A. submentalis
Rami glandulares
A. labialis inferior
A. labialis superior
A. angularis

A. sternocleidomastoidea

A. occipitalis

Ramus mastoideus
Ramus auricularis
Rami musculares
Ramus descendens
(Ramus meningeus)
Rami occipitales

A. auricularis posterior

A. stylomastoidea
A. tympanica posterior
Rami mastoidei
Ramus stapedius
Ramus auricularis
Ramus occipitalis

A. temporalis superficialis

Rami parotidei
A. transversa faciei
Rami auriculares anteriores
A. zygomaticoorbitalis
A. temporalis media
Ramus frontalis
Ramus parietalis

A. maxillaris interna

A. auricularis profunda
A. tympanica anterior
A. alveolaris inferior
R. mylohyoideus
A. mentalis
A. meningea media
(Ramus meningeus accessorius)
Ramus petrosus superficialis
A. tympanica superior
A. masseterica
A. temporalis profunda posterior
A. temporalis profunda anterior
Rami pterygoidei
A. buccinatoria
A. alveolaris superior posterior
A. infraorbitalis
Aa. alveol. superiores anteriores
A. palatina descendens
A. canalis pterygoidei [Vidii]
A. palatina major
Aa. palatinae minores
A. sphenopalatina
Aa. nasales posteriores laterales et septi

A. carotis interna

Ramus caroticotympanicus

A. ophthalmica

A. centralis retinae
A. lacrimalis
Aa. palpebrales laterales
Rami musculares
Aa. ciliares posteriores breves
Aa. ciliares posteriores longae

Aa. ciliares anteriores
Aa. conjunctivales anteriores
Aa. conjunctivales posteriores
Aa. episclerales
A. supraorbitalis
A. ethmoidalis posterior
A. ethmoidalis anterior
A. meningea anterior
Aa. palpebrales mediales
Arcus tarseus superior
Arcus tarseus inferior
A. frontalis
A. dorsalis nasi

Aa. cerebri

A. communicans posterior
A. chorioidea
A. cerebri anterior
A. communicans anterior
A. cerebri media

A. subclavia

A. vertebralis

Rami spinales
A. spinalis posterior
A. spinalis anterior
Ramus meningeus
A. cerebelli inferior posterior

A. basilaris

A. cerebelli inferior anterior
A. auditiva interna
Rami ad pontem
A. cerebelli superior
A. cerebri posterior
Circulus arteriosus [Willisi]

A. mammaria interna

Aa. mediastinales anteriores
Aa. thymicae
Rami bronchiales
A. pericardiacophrenica
Rami sternales
Rami perforantes
  Rami mammarii
  Rami musculares
  Rami cutanei
(Ramus costalis lateralis)
Rami intercostales
A. musculophrenica
A. epigastrica superior

Truncus thyreocervicalis

A. thyreoidea inferior

A. laryngea inferior
Rami pharyngei
Rami oesophagei
Rami tracheales
Rami glandulares

A. cervicalis ascendens

Rami spinales
Rami musculares
  Ramus profundus

A. cervicalis superficialis

A. transversa scapulae

Ramus acromialis

Truncus costocervicalis

A. intercostalis suprema
  Rami dorsales
  Rami spinales
A. cervicalis profunda

A. transversa colli

Ramus ascendens
Ramus descendens

A. axillaris

Rami subscapulares

A. thoracalis suprema

A. thoracoacromialis

Ramus acromialis
Rete acromiale
Ramus deltoideus
Rami pectorales

A. thoracalis lateralis

Rami mammarii externi

A. subscapularis

A. thoracodorsalis
A. circumflexa scapulae

A. circumflexa humeri anterior

A. circumflexa humeri posterior

A. brachialis

A. profunda brachii

Aa. nutriciae humeri
R. deltoideus
A. collateralis media
A. collateralis radialis

A. collateralis ulnaris superior

A. collateralis ulnaris inferior

A. radialis

A. recurrens radialis
Rami musculares
Ramus carpeus volaris
Ramus volaris superficialis
Ramus carpeus dorsalis
Rete carpi dorsale
Aa. metacarpeae dorsales
Aa. digitales dorsales
A. princeps pollicis
A. volaris indicis radialis
Arcus volaris profundus
Aa. metacarpeae volares
Rami perforantes

A. ulnaris

Aa. recurrentes ulnares
Rete articulare cubiti
A. interossea communis
A. interossea dorsalis
A. interossea recurrens
A. interossea volaris
A. mediana
Rami musculares
Ramus carpeus dorsalis
Ramus carpeus volaris
Ramus volaris profundus
Arcus volaris superficialis
Aa. digitales volares communes
Aa. digitales volares propriae

Aorta thoracalis

Rami viscerales

Aa. bronchiales
Aa. oesophageae
Rami pericardiaci

Rami parietales

Rami mediastinales
Aa. phrenicae superiores

Aa. intercostales

Rami posteriores
Ramus spinalis
Rami musculares
Ramus cutaneus medialis
Ramus cutaneus lateralis
Rami anteriores
Rami musculares
Rami cutanei laterales [pectorales et abdominales]
Ramus posterior

Ramus anterior
Rami mammarii laterales
Rami cutanei anteriores [pectorales et abdominales]
Rami mammarii mediales

Aorta abdominalis

Rami parietales

A. phrenica inferior

Rami suprarenales superiores

Aa. lumbales

Ramus dorsalis
Ramus spinalis

A. sacralis media

A. lumbalis ima
Glomus coccygeum

Rami viscerales

A. coeliaca

A. gastrica sinistra
Rami oesophagei
A. hepatica
A. gastrica dextra
A. hepatica propria
Ramus dexter
A. cystica
Ramus sinister
A. gastroduodenalis
A. pancreaticoduoden. superior
Rami pancreatici
Rami duodenales
A. gastroepiploica dextra
Rami epiploici
A. lienalis
Rami pancreatici
A. gastroepiploica sinistra
Aa. gastricae breves
Rami lienales

A. mesenterica superior

Aa. intestinales
A. pancreaticoduodenalis inferior
Aa. jejunales
Aa. ileae
A. ileocolica
A. appendicularis
A. colica dextra
A. colica media

A. mesenterica inferior

A. colica sinistra
Aa. sigmoideae
A. haemorrhoidalis superior

A. suprarenalis media

A. renalis

A. suprarenalis inferior

A. spermatica interna:

A. testicularis

A. ovarica

A. iliaca communis

A. hypogastrica

Rami parietales

A. iliolumbalis

Ramus lumbalis
Ramus spinalis
Ramus iliacus

A. sacralis lateralis

Rami spinales

A. obturatoria

Ramus pubicus
Ramus anterior
Ramus posterior
A. acetabuli

A. glutaea superior

Ramus superior
Ramus inferior

A. glutaea inferior

A. comitans n. ischiadici

Rami viscerales

A. umbilicalis

Aa. vesicales superiores
[Ligamentum umbilicale laterale]

A. vesicalis inferior

A. deferentialis

A. uterina

A. vaginalis
Ramus ovarii
Ramus tubarius

A. haemorrhoidalis media

A. pudenda interna

A. haemorrhoidalis inferior
A. perinei
Aa. scrotales posteriores
Aa. labiales posteriores
A. penis
A. urethralis
A. bulbi urethrae
A. bulbi vestibuli [vaginae]
A. profunda penis
A. dorsalis penis
A. clitoridis
A. profunda clitoridis
A. dorsalis clitoridis

A. iliaca externa

A. epigastrica inferior

Ramus pubicus
Ramus obturatorius
A. spermatica externa
A. lig. teretis uteri

A. circumflexa ilium profunda

A. femoralis

A. epigastrica superficialis
A. circumflexa ilium superficialis
Aa. pudendae externae
Aa. scrotales anteriores
Aa. labiales anteriores
Rami inguinales
A. profunda femoris
A. circumflexa femoris medialis
Ramus superficialis
Ramus profundus
Ramus acetabuli
A. circumflexa femoris lateralis
Ramus ascendens
Ramus descendens
A. perforans prima
A. nutricia femoris superior
A. perforans secunda
A. perforans tertia
A. nutricia femoris inferior
Rami musculares
A. genu suprema
Rami musculares
Ramus saphenus
Rami articulares

A. poplitea

A. genu superior lateralis
A. genu superior medialis
A. genu media
Aa. surales
A. genu inferior lateralis
A. genu inferior medialis
Rete articulare genu
Rete patellae

A. tibialis anterior
(A. recurrens tibialis posterior)
A. recurrens tibialis anterior
A. malleolaris anterior lateralis
A. malleolaris anterior medialis
Rete malleolare mediale
Rete malleolare laterale
A. dorsalis pedis
A. tarsea lateralis
Aa. tarseae mediales
A. arcuata
Rete dorsale pedis
Aa. metatarseae dorsales
Aa. digitales dorsales
Ramus plantaris profundus

A. tibialis posterior
Ramus fibularis
A. peronaea
A. nutritia fibulae
Ramus perforans
Ramus communicans
A. malleolaris posterior lateralis
Rami calcanei laterales
A. nutricia tibiae
A. malleolaris posterior medialis
Rami calcanei mediales
Rete calcaneum
A. plantaris medialis
Ramus profundus
Ramus superficialis
A. plantaris lateralis
Arcus plantaris
Aa. metatarseae plantares
Rami perforantes
Aa. digitales plantares

Venae

Venae pulmonales
Vv. pulmonales dextrae
Vv. pulmonales sinistrae

Vv. cordis
Sinus coronarius
V. cordis magna
V. posterior ventriculi sinistri
V. obliqua atrii sinistri [Marshalli]
Lig. v. cavae sinistrae
V. cordis media
V. cordis parva
Vv. cordis anteriores
Vv. cordis minimae

Vena cava superior

Vv. anonymae dextra et sinistra
Vv. thyreoideae inferiores
V. thyreoidea ima
Plexus thyreoideus impar
V. laryngea inferior
Vv. thymicae
Vv. pericardiacae
Vv. phrenicae superiores
Vv. mediastinales anteriores
Vv. bronchiales anteriores
Vv. tracheales
Vv. oesophageae
V. vertebralis
V. cervicalis profunda
V. mammaria interna
Vv. subcutaneae abdominis
V. epigastrica superior
V. intercostalis suprema

V. jugularis interna
Bulbus venae jugularis superior
V. canaliculi cochleae

Bulbus v. jugularis inferior
Plexus pharyngeus
Vv. pharyngeae
Vv. meningeae
Vv. canalis pterygoidei [Vidii]
V. lingualis
Vv. dorsales linguae
V. sublingualis
V. comitans n. hypoglossi
(Vv. thyreoideae superiores)
V. sternocleidomastoidea
V. laryngea superior

Sinus durae matris

Sinus transversus
Confluens sinuum
Vv. auditivae internae
Sinus occipitalis
Plexus basilaris
Sinus sagittalis superior
Sinus sagittalis inferior
Sinus rectus
Sinus petrosus inferior
Sinus petrosus superior
Sinus cavernosus
Sinus intercavernosus anterior
Sinus intercavernosus posterior
Sinus circularis
Sinus sphenoparietalis
Venae diploicae
  V. diploica frontalis
  V. diploica temporalis anterior
  V. diploica temporalis posterior
  V. diploica occipitalis
Emissarium parietale
Emissarium mastoideum
Emissarium condyloideum
Emissarium occipitale
Rete canalis hypoglossi
Rete foraminis ovalis
Plexus venosus caroticus internus

Venae cerebri

Vv. cerebri superiores
V. cerebri media
Vv. cerebri inferiores
Vv. cerebelli superiores
Vv. cerebelli inferiores
Vv. cerebri internae
V. cerebri magna [Galeni]
V. septi pellucidi
V. terminalis
V. basalis [Rosenthali]
V. chorioidea
V. ophthalmomeningea

V. ophthalmica superior

V. nasofrontalis
V. ethmoidalis anterior
V. ethmoidalis posterior
V. lacrimalis
Vv. musculares
Vv. vorticosae
Vv. ciliares posteriores
Vv. ciliares anteriores
V. centralis retinae
Vv. episclerales
Vv. palpebrales
Vv. conjunctivales anteriores
Vv. conjunctivales posteriores
V. ophthalmica inferior

V. facialis communis

V. facialis anterior

V. angularis
Vv. frontales
V. supraorbitalis
V. palpebrales superiores
V. nasales externae
V. palpebrales inferiores
V. labialis superior

V. labialis inferior
Vv. massetericae
Vv. parotideae anteriores
V. palatina
V. submentalis

V. facialis posterior

Vv. temporales superficiales
Vv. auriculares anteriores
Vv. parotideae posteriores
Vv. articulares mandibulae
Vv. tympanicae
V. stylomastoidea
V. transversa faciei
V. temporalis media
Plexus pterygoideus
Vv. meningeae mediae
Vv. temporales profundae
V. thyreoidea superior

V. jugularis externa

V. occipitalis
V. auricularis posterior
V. jugularis anterior
Arcus venosus juguli
(V. mediana colli)
V. transversa scapulae

V. subclavia

V. thoracoacromialis
Vv. transversae colli

V. axillaris

V. thoracalis lateralis
Vv. costoaxillares
Vv. thoracoepigastricae
Plexus venosus mamillae
Vv. brachiales
Vv. radiales
Vv. ulnares
V. cephalica
  V. cephalica accessoria
V. basilica
V. mediana cubiti
  (V. mediana antibrachii)
  (V. mediana basilica)
  (V. mediana cephalica)
Rete venosum dorsale manus
Vv. intercapitulares
Arcus volaris venosus superficialis
Arcus volaris venosus profundus
Vv. digitales volares communes
Vv. metacarpeae dorsales
Vv. metacarpeae volares
Vv. digitales volares propriae
Arcus venosi digitales

V. azygos

V. hemiazygos
V. hemiazygos accessoria
Vv. intercostales
  Ramus dorsalis
  Ramus spinalis
Vv. oesophageae
Vv. bronchiales posteriores
V. lumbalis ascendens
Vv. basivertebrales
Plexus venosi vertebrales externi
  Plexus venosi vertebrales anteriores
  Plexus venosi vertebrales posteriores
Plexus venosi vertebrales interni
  Retia venosa vertebrarum
Sinus vertebrales longitudinales
Vv. intervertebrales
Vv. spinales externae anteriores

Vv. spinales externae posteriores
Vv. spinales internae

V. cava inferior

Radices parietales

V. phrenica inferior
Vv. lumbales

Radices viscerales

Vv. hepaticae
Vv. renales
Vv. suprarenales
V. spermatica:
V. testicularis
V. ovarica
Plexus pampiniformis

Vena portae

V. coronaria ventriculi
V. mesenterica superior
  Vv. intestinales
  V. gastroepiploica dextra
  Vv. pancreaticae
  V. ileocolica
  Vv. colicae dextrae
  V. colica media
  Vv. pancreaticoduodenales
  Vv. duodenales
V. mesenterica inferior
  V. colica sinistra
  Vv. sigmoideae
  V. haemorrhoidalis superior
V. lienalis
  Vv. gastricae breves
  V. gastroepiploica sinistra
  V. cystica
Vena umbilicalis
Ductus venosus [*Arantii*]
Vv. parumbilicales [Sappeyi]

Vena iliaca communis

V. sacralis media

V. hypogastrica

Vv. glutaeae superiores
Vv. glutaeae inferiores
Vv. obturatoriae
Vv. sacrales laterales
V. iliolumbalis
Plexus sacralis anterior
Plexus haemorrhoidalis
Plexus vesicalis
Plexus pudendalis
V. dorsalis penis
Vv. profundae penis
Vv. dorsalis clitoridis
Vv. profundae clitoridis
Vv. uterinae
Plexus uterovaginalis
V. haemorrhoidalis media
Vv. haemorrhoidales inferiores
Vv. scrotales posteriores

V. iliaca externa

V. epigastrica inferior
V. circumflexa ilium profunda
V. femoralis
Vv. dorsales penis subcutaneae
Vv. scrotales anteriores
Vv. pudendae externae
V. epigastrica superficialis
V. saphena magna
V. saphena accessoria
V. circumflexa ilium superficialis
Vv. circumflexae femoris mediales
Vv. circumflexae femoris laterales
Vv. comitantes
Vv. profundae femoris
Vv. perforantes

V. saphena parva
V. femoropoplitea
Vv. peronaeae
Vv. popliteae
Vv. tibiales postèriores
Vv. tibiales anteriores
Rete venosum dorsale pedis
Arcus venosus dorsalis pedis
Vv. digitales communes pedis
Vv. metatarseae dorsales pedis
Vv. intercapitulares
Rete venosum plantare
Arcus venosus plantaris
Vv. metatarseae plantares
Vv. digitales pedis dorsales
Vv. digitales plantares

Systema lymphaticum

Vasa lymphatica

Vasa lymphatica superficialia
Vasa lymphatica profunda
Truncus jugularis
Truncus subclavius
Truncus bronchomediastinalis dexter
Ductus lymphaticus dexter

Ductus thoracicus

Trunci lumbales
Truncus intestinalis
Cisterna chyli

Lymphoglandulae

Vasa afferentia
Vasa efferentia
Substantia corticalis
Substantia medullaris
Hilus
Lymphoglandulae occipitales
„ auriculares posteriores
„ auriculares anteriores
„ submaxillares
„ faciales profundae
„ parotideae
„ cervicales superficiales
Lymphoglandulae cervicales profundae superiores
Lymphoglandulae cervicales profundae inferiores
Lymphoglandulae linguales
„ axillares
„ subscapulares
„ pectorales
„ epigastricae
„ cubitales superficiales
„ cubitales profundae
„ tracheales
„ bronchiales
„ intercostales
„ mediastinales posteriores
„ mediastinales anteriores
„ sternales
„ iliacae
„ lumbales
„ coeliacae
„ gastricae superiores
„ gastricae inferiores
„ hepaticae
„ pancreaticolienales
„ mesentericae
„ mesocolicae
„ hypogastricae

Lymphoglandulae sacrales
„ inguinales
„ subinguinales superficiales
„ subinguinales profundae
„ popliteae
(Lymphoglandula tibialis anterior)

Plexus lymphatici

Plexus jugularis
Plexus axillaris
„ mammarius
„ lumbalis
„ aorticus
„ sacralis medius
„ hypogastricus
„ coeliacus
„ iliacus externus
„ inguinalis

Neurologia

Nervus
Ganglion
Substantia alba
Substantia grisea
  Substantia gelatinosa
Taenia telarum
Ependyma ventriculorum
Sulcus limitans ventriculorum
Nuclei nervorum cerebralium
  Nuclei originis
  Nuclei terminales
Ramus communicans
Ramus anastomoticus
Ramus muscularis
Nervus cutaneus
Nervus articularis
Plexus nervorum spinalium

Systema nervorum centrale

Medulla spinalis

Pars cervicalis
Intumescentia cervicalis
Pars thoracalis
Pars lumbalis
Intumescentia lumbalis
Conus medullaris
Filum terminale
Ventriculus terminalis
Fissura mediana anterior
Sulcus medianus posterior
Sulcus lateralis anterior
Sulcus lateralis posterior
Sulcus intermedius posterior
(Sulcus intermedius anterior)
Funiculi medullae spinalis:
Funiculus anterior
Funiculus lateralis
Funiculus posterior

Sectiones medullae spinalis

Canalis centralis
Substantia grisea centralis
Commissura anterior alba
Commissura anterior grisea
Commissura posterior
Columnae griseae:
Columna anterior
Columna lateralis
Columna posterior
  Cervix columnae posterioris
  Apex columnae posterioris
  Substantia gelatinosa [Rolandi]
  Nucleus dorsalis [Stillingi, Clarkii]
Formatio reticularis
Funiculus anterior
  Fasciculus cerebrospinalis anterior
    [pyramidalis anterior]

Fasciculus anterior proprius [Flechsigi]
Funiculus lateralis
Fasciculus cerebrospinalis lateralis [pyramidalis lateralis]
Fasciculus cerebellospinalis
Fasciculus anterolateralis superficialis [Gowersi]
Fasciculus lateralis proprius [Flechsigi]
Funiculus posterior
Fasciculus gracilis [Golli]
Fasciculus cuneatus [Burdachi]

Encephalon

Rhombencephalon

Myelencephalon

Medulla oblongata

Fissura mediana posterior
Fissura mediana anterior
Foramen caecum
Pyramis [medullae oblongatae]
Decussatio pyramidum
Sulcus lateralis anterior
Sulcus lateralis posterior
Oliva
Corpus restiforme
Funiculus lateralis
Funiculus cuneatus
Tuberculum cinereum
Funiculus gracilis
Clava
Fibrae arcuatae externae

Sectiones medullae oblongatae

Raphe
Stratum nucleare
Nucleus n. hypoglossi
Nucleus ambiguus
Nucleus alae cinereae
Tractus solitarius
Nucleus tractus solitarii
Tractus spinalis n. trigemini
Nucleus tractus spinalis n. trigemini
Nucleus funiculi gracilis
Nucleus funiculi cuneati
Nuclei laterales
Nucleus olivaris inferior
Hilus nuclei olivaris
Nucleus olivaris accessorius medialis
Nucleus olivaris accessorius dorsalis
Nuclei arcuati
Fibrae arcuatae internae
Substantia reticularis grisea
Substantia reticularis alba
Fasciculus longitudinalis medialis
Stratum interolivare lemnisci
Decussatio lemniscorum
Corpus restiforme
Fasciculi corporis restiformis
Fibrae cerebelloolivares
Fasciculi pyramidales
Fibrae arcuatae externae

Ventriculus quartus

Fossa rhomboidea
Pars inferior fossae rhomboideae [Calamus scriptorius]
Pars intermedia fossae rhomboideae
Recessus lateralis fossae rhomboideae
Pars superior fossae rhomboideae
Sulcus limitans [fossae rhomboideae]
Fovea inferior

Fovea superior
Trigonum n. hypoglossi
Striae medullares
Eminentia medialis
Colliculus facialis
Ala cinerea
Area acustica
Locus caeruleus
Tegmen ventriculi quarti
Velum medullare posterius
Taenia ventriculi quarti
Obex
Lamina chorioidea epithelialis
(Apertura medialis ventriculi quarti [Foramen Magendii])
(Apertura lateralis ventriculi quarti)
Fastigium

Metencephalon

Pons [Varoli]

Sulcus basilaris
Fasciculus obliquus [pontis]
(Fila lateralia pontis)
Brachium pontis

Sectiones pontis

Pars dorsalis pontis
Raphe
Nucleus n. abducentis
Nuclei motorii n. trigemini
Radix descendens [mesencephalica] n. trigemini
Tractus spinalis n. trigemini
Nucleus tractus spinalis n. trigemini
Nucleus n. facialis
Radix n. facialis
Pars prima
Genu [internum]
Pars secunda
Nuclei n. acustici
Nuclei n. cochlearis
Nuclei n. vestibularis
Nucleus olivaris superior
Nucleus lemnisci lateralis
Fasciculus longitudinalis medialis
Formatio reticularis
Corpus trapezoideum
Lemniscus
Lemniscus medialis [sensitivus]
Lemniscus lateralis [acusticus]
Pars basilaris pontis
Fibrae pontis profundae
Fasciculi longitudinales [pyramidales]
Nuclei pontis
Fibrae pontis superficiales

Cerebellum

Gyri cerebelli
Sulci cerebelli
Vallecula cerebelli
Incisura cerebelli anterior
Incisura cerebelli posterior
Sulcus horizontalis cerebelli
Fissura transversa cerebelli
Vermis
Lingula cerebelli
Vincula lingulae cerebelli
Lobulus centralis
Monticulus
Culmen
Declive
Folium vermis
Tuber vermis
Pyramis [vermis]
Uvula [vermis]
Nodulus
Hemisphaerium cerebelli
Facies superior
Ala lobuli centralis
Lobulus quadrangularis
Pars anterior
Pars posterior

Lobulus semilunaris superior
Facies inferior
Lobulus semilunaris inferior
Lobulus biventer
Tonsilla cerebelli
Flocculus
(Flocculi secundarii)
Pedunculus flocculi
Nidus avis

Sectiones cerebelli

Corpus medullare
Laminae medullares
Arbor vitae
Substantia corticalis
[Lamina basalis]
[Stratum cinereum]
[Stratum gangliosum]
Stratum granulosum
Nucleus dentatus
Hilus nuclei dentati
Nucleus fastigii
Nucleus globosus
Nucleus emboliformis
Capsula nuclei dentati

Isthmus rhombencephali

Brachium conjunctivum [cerebelli]
Lemniscus
Lemniscus lateralis
Lemniscus medialis
Trigonum lemnisci
Velum medullare anterius
Frenulum veli medullaris anterioris

Sectiones isthmi

[vide Pedunculus cerebri]
Ganglion interpedunculare
Nucleus n. trochlearis

Cerebrum

Facies convexa cerebri
Facies medialis cerebri
Basis cerebri

Mesencephalon

[Facies inferior]

Fossa interpeduncularis [Tarini]
Recessus anterior
Recessus posterior
Substantia perforata posterior

Pedunculus cerebri

Aquaeductus cerebri [Sylvii]
Sulcus lateralis
Sulcus n. oculomotorii

Sectiones pedunculi cerebri

Tegmentum
Stratum griseum centrale
Formatio reticularis
Fasciculus longitudinalis medialis
Radix descendens n. trigemini
Nucleus radicis descendentis n. trigemini
Nucleus n. oculomotorii
Nuclei tegmenti
Nucleus ruber
Decussationes tegmentorum
Decussatio brachii conjunctivi
Lemniscus lateralis
Lemniscus medialis
Substantia nigra
Basis pedunculi

Corpora quadrigemina
Lamina quadrigemina
Colliculus superior
Colliculus inferior
Brachium quadrigeminum superius
Brachium quadrigeminum inferius

Sectiones corporum quadrigeminorum
Stratum zonale
Stratum griseum colliculi superioris
Nucleus colliculi inferioris
Stratum album profundum

Prosencephalon

Diencephalon

Ventriculus tertius
Aditus ad aquaeductum cerebri
Commissura posterior [cerebri]
Foramen interventriculare [Monroi]
Sulcus hypothalamicus [Monroi]
Massa intermedia
Recessus opticus
Recessus infundibuli
Commissura anterior [cerebri]
Recessus triangularis

Hypothalamus

Pars mamillaris hypothalami
Corpus mamillare

Pars optica hypothalami
Tuber cinereum
Infundibulum
Hypophysis
  Lobus anterior
  Lobus posterior
Tractus opticus
  Radix medialis
  Radix lateralis
Chiasma opticum
Lamina terminalis

Sectiones hypothalami
Nucleus hypothalamicus [Corpus Luysi]
Pars grisea hypothalami
Commissura superior [Meynerti]
Commissura inferior [Guddeni]
Nuclei corporis mamillaris
Fasciculus thalamomamillaris [Vicq' d'Azyri]
Fasciculi pedunculomamillares
  Pars tegmentalis
  Pars basilaris
Ansa peduncularis
  Ansa lenticularis
  Pedunculus thalami inferior

Thalamencephalon

Thalamus
Pulvinar
Tuberculum anterius thalami
Taenia thalami
Stria medullaris
Lamina chorioidea epithelialis

Metathalamus
Corpus geniculatum mediale
Corpus geniculatum laterale

Epithalamus
Corpus pineale
Recessus pinealis
Recessus suprapinealis
Habenula
Commissura habenularum
Trigonum habenulae

Sectiones thalamencephali
Stratum zonale
Nucleus anterior thalami
Nucleus medialis thalami
Nucleus lateralis thalami
Laminae medullares thalami

Nucleus corporis geniculati medialis
Nucleus corporis geniculati lateralis
Nucleus habenulae
Fasciculus retroflexus [Meynerti]

Telencephalon

Hemisphaerium

Pallium

Fissura longitudinalis cerebri
Fissura transversa cerebri
Gyri cerebri
  Gyri profundi
  Gyri transitivi
Sulci cerebri
Impressio petrosa
Fossa cerebri lateralis [Sylvii]
Fissura cerebri lateralis [Sylvii]
  Ramus posterior
  Ramus anterior ascendens
  Ramus anterior horizontalis
Lobi cerebri
Insula
Gyri insulae
Gyrus longus insulae
Gyri breves insulae
Sulcus circularis [Reili]
Operculum
  Pars frontalis
  Pars parietalis
  Pars temporalis
Sulcus centralis [Rolandi]
Gyrus centralis anterior
Gyrus centralis posterior
Lobus frontalis
Polus frontalis
Sulcus praecentralis
Gyrus frontalis superior
Sulcus frontalis superior
Gyrus frontalis medius
  Pars superior
  Pars inferior
Sulcus frontalis inferior
Gyrus frontalis inferior
  Pars opercularis
  Pars triangularis
  Pars orbitalis
Gyrus rectus
Sulcus olfactorius
Gyri orbitales
Sulci orbitales
Lobus temporalis
Polus temporalis
Sulci temporales transversi
Gyri temporales transversi
Gyrus temporalis superior
Sulcus temporalis superior
Gyrus temporalis medius
Sulcus temporalis medius
Gyrus temporalis inferior
Sulcus temporalis inferior
Fissura collateralis
Gyrus fusiformis
Gyrus lingualis
Lobus occipitalis
Polus occipitalis
Sulcus occipitalis transversus
Gyri occipitales superiores
Sulci occipitales superiores
Gyri occipitales laterales
Sulci occipitales laterales
Lobus parietalis
Lobulus parietalis superior
Sulcus interparietalis
Lobulus parietalis inferior
Gyrus supramarginalis
Gyrus angularis

Facies medialis hemisphaerii

Sulcus corporis callosi
Sulcus cinguli
  Pars subfrontalis

Pars marginalis
Sulcus subparietalis
Fissura hippocampi
Gyrus fornicatus
Gyrus cinguli
Isthmus gyri fornicati
Gyrus hippocampi
Uncus [gyri hippocampi]
Substantia reticularis alba [Arnoldi]
Lobulus paracentralis
Praecuneus
Fissura parietooccipitalis
Fissura calcarina
Cuneus

Corpus callosum

Splenium corporis callosi
Truncus corporis callosi
Genu corporis callosi
Rostrum corporis callosi
Lamina rostralis
Striae transversae
Stria longitudinalis medialis
Stria longitudinalis lateralis
Fasciola cinerea

Fornix

Crus fornicis
Corpus fornicis
Taenia fornicis
Columna fornicis
Pars libera columnae fornicis
Pars tecta columnae fornicis

Septum pellucidum

Lamina septi pellucidi
Cavum septi pellucidi

Ventriculus lateralis

Pars centralis
Cornu anterius
Cornu posterius
Cornu inferius
Corpus striatum
Nucleus caudatus
Caput nuclei caudati
Cauda nuclei caudati
Stria terminalis
Lamina affixa
Taenia chorioidea
Lamina chorioidea epithelialis
Calcar avis
(Bulbus cornu posterioris)
Eminentia collateralis
Trigonum collaterale
Hippocampus
Fimbria hippocampi
Taenia fimbriae
Digitationes hippocampi
Fascia dentata hippocampi
Commissura hippocampi

Rhinencephalon

Sulcus parolfactorius anterior
Pars anterior [rhinencephali]
Lobus olfactorius
Bulbus olfactorius
Tractus olfactorius
Trigonum olfactorium
Stria medialis
Stria intermedia
Area parolfactoria [Brocae]
Sulcus parolfactorius posterior
Pars posterior [rhinencephali]
Gyrus subcallosus [Pedunculus corporis callosi]
Substantia perforata anterior
Stria olfactoria lateralis
Limen insulae

Sectiones telencephali

Substantia corticalis
Centrum semiovale
Decursus fibrarum cerebralium

Fibrae arcuatae cerebri
  Cingulum
  Fasciculus longitudinalis superior
  Fasciculus longitudinalis inferior
  Fasciculus uncinatus
  Radiatio corporis callosi
    Pars frontalis
    Pars parietalis
    Pars temporalis
    Pars occipitalis
    Tapetum
Nucleus lentiformis
  Putamen
  Globus pallidus
Claustrum
Capsula externa
Capsula interna
  Genu capsulae internae
  Pars frontalis capsulae internae
  Pars occipitalis capsulae internae
Nucleus amygdalae
Corona radiata
  Pars frontalis
  Pars parietalis
  Pars temporalis
  Pars occipitalis
Radiatio corporis striati
Radiatio occipitothalamica [Gratioleti]
Commissura anterior [cerebri]
  Pars anterior
  Pars posterior

Meninges

Dura mater encephali
Falx cerebri
Tentorium cerebelli
Falx cerebelli
Diaphragma sellae
Foramen diaphragmatis [sellae]
Incisura tentorii
Dura mater spinalis
Filum durae matris spinalis
Cavum epidurale
Cavum subdurale
Arachnoidea spinalis
Arachnoidea encephali
Cavum subarachnoideale
Cisternae subarachnoidales
  Cisterna cerebellomedullaris
  Cisterna fossae lateralis cerebri [Sylvii]
  Cisterna chiasmatis
  Cisterna interpeduncularis
  Cisterna venae magnae cerebri
Granulationes arachnoideales [Pacchioni]
Pia mater spinalis
Lig. denticulatum
Septum cervicale intermedium
Pia mater encephali
Tela chorioidea ventriculi quarti
Plexus chorioideus ventriculi quarti
Tela chorioidea ventriculi tertii.
Plexus chorioideus ventriculi tertii
Plexus chorioideus ventriculi lateralis
Glomus chorioideum
Acervulus

Systema nervorum peripheric um

Nervi cerebrales

Nn. olfactorii

N. opticus

N. oculomotorius

Ramus superior
Ramus inferior
  Radix brevis ganglii ciliaris

N. trochlearis

Decussatio nervorum trochlearium

N. trigeminus

Portio major
Ganglion semilunare [Gasseri]
Portio minor

N. ophthalmicus

N. tentorii
N. lacrimalis
Ramus anastomoticus cum n. zygomatico
N. frontalis
  N. supraorbitalis
  Ramus frontalis
  N. supratrochlearis
N. nasociliaris
  Radix longa ganglii ciliaris
  Nn. ciliares longi
  N. ethmoidalis posterior
  N. ethmoidalis anterior
  Rami nasales anteriores
    Rami nasales interni
      Rami nasales laterales
      Rami nasales mediales
    Ramus nasalis externus
N. infratrochlearis
  Ramus palpebralis superior
  R. palpebralis inferior

G. ciliare

Nn. ciliares breves

N. maxillaris

N. meningeus [medius]
N. zygomaticus
  Ramus zygomaticotemporalis
  Ramus zygomaticofacialis
Nn. sphenopalatini
Nn. alveolares superiores
  Rami alveolares superiores posteriores
N. infraorbitalis
  R. alveolaris superior medius
  Rami alveolares superiores anteriores
  Plexus dentalis superior
    Rami dentales superiores
    Rami gingivales superiores
  Rami palpebrales inferiores
  Rami nasales externi
  Rami nasales interni
  Rami labiales superiores

Ganglion sphenopalatinum

Rami orbitales
N. canalis pterygoidei [Vidii]
  N. petrosus superficialis major
  N. petrosus profundus
Rami nasales posteriores superiores laterales
Rami nasales posteriores superiores mediales
  N. nasopalatinus [Scarpae]

Rami nasales posteriores inferiores [laterales]
Nn. palatini
N. palatinus anterior
N. palatinus medius
N. palatinus posterior

N. mandibularis

N. spinosus
N. masticatorius
N. massetericus
Nn. temporales profundi
N. temporalis profundus posterior
N. temporalis profundus anterior
N. buccinatorius
N. pterygoideus externus
N. pterygoideus internus
N. auriculotemporalis
N. meatus auditorii externi
R. membranae tympani
Rami parotidei
Rami anastomotici cum n. faciali
Nn. auriculares anteriores
Rami temporales superficiales
N. lingualis
Rami isthmi faucium
Rami anastomotici cum n. hypoglosso
N. sublingualis
Rami linguales
N. alveolaris inferior
Plexus dentalis inferior
Rami dentales inferiores
Rami gingivales inferiores
N. mylohyoideus
N. mentalis
Rami mentales
Rami labiales inferiores

Ganglion oticum

N. petrosus superficialis minor
N. tensoris veli palatini
N. tensoris tympani
Ramus anastomoticus cum n. spinoso
R. anastomoticus cum n. auriculotemporali
Ramus anastomoticus cum chorda tympani

Ganglion submaxillare

Rami communicantes cum n. linguali
Rami submaxillares

N. abducens

N. facialis

Geniculum n. facialis
Ganglion geniculi
N. stapedius
Ramus anastomoticus cum plexu tympanico
N. auricularis posterior
Ramus occipitalis
Ramus digastricus
Ramus stylohyoideus
Ramus anastomoticus cum n. glossopharyngeo
Plexus parotideus
Rami temporales
Rami zygomatici
Rami buccales
Ramus marginalis mandibulae
Ramus colli

N. intermedius
Chorda tympani

N. acusticus

Radix vestibularis
Radix cochlearis
Fila anastomotica
N. vestibuli
Ganglion vestibulare

N. utricularis
N. ampullaris superior
N. ampullaris lateralis
N. ampullaris inferior
N. cochleae
Ganglion spirale
N. saccularis

N. glossopharyngeus

Ganglion superius
Ganglion petrosum
N. tympanicus
Intumescentia tympanica
Plexus tympanicus [Jacobsoni]
N. caroticotympanicus superior
N. caroticotympanicus inferior
Ramus tubae
R. anastomoticus cum ramo auriculari n. vagi
Rami pharyngei
Ramus stylopharyngeus
Rami tonsillares
Rami linguales

N. vagus

Ganglion jugulare
Ganglion nodosum
Ramus meningeus
Ramus auricularis
R. anastomoticus cum n. glossopharyngeo
Rami pharyngei
Plexus pharyngeus
N. laryngeus superior
Ramus externus
Ramus internus
Ramus anastomoticus cum n. laryngeo inferiore
Rami cardiaci superiores
(N. depressor)
N. recurrens
Rami cardiaci inferiores
Rami tracheales
Rami oesophagei
N. laryngeus inferior
Ramus anterior
Ramus posterior
Rami bronchiales anteriores
Rami bronchiales posteriores
Plexus pulmonalis anterior
Plexus pulmonalis posterior
Rami oesophagei
Plexus oesophageus anterior
Plexus oesophageus posterior
Rami gastrici
Plexus gastricus anterior
Plexus gastricus posterior
Rami hepatici
Rami coeliaci
Rami lienales
Rami renales

N. accessorius

Ramus internus
Ramus externus

N. hypoglossus

Ramus descendens
Ansa hypoglossi
Ramus thyreohyoideus
Rami linguales

N. spinales

Fila radicularia
Radix anterior
Radix posterior
Ganglion spinale
Ramus anterior
Ramus posterior
Ramus communicans
Ramus meningeus
Cauda equina
Ansae

Nn. cervicales

Rami posteriores
  Ramus medialis
  Ramus lateralis
N. suboccipitalis
N. occipitalis major
(N. occipitalis tertius)
Rami anteriores
Plexus cervicalis
N. occipitalis minor
N. auricularis magnus
  Ramus posterior
  Ramus anterior
N. cutaneus colli
  Rami superiores
  Rami inferiores
Nn. supraclaviculares
  Nn. supraclaviculares anteriores
  Nn. supraclaviculares medii
  Nn. supraclaviculares posteriores
N. phrenicus
  Ramus pericardiacus
  Rami phrenicoabdominales

Plexus brachialis

Pars supraclavicularis
Nn. thoracales posteriores
  N. dorsalis scapulae
  N. thoracalis longus
Nn. thoracales anteriores
N. subclavius
N. suprascapularis
Nn. subscapulares
N. thoracodorsalis
N. axillaris
  Rami musculares
  N. cutaneus brachii lateralis
Pars infraclavicularis
  Fasciculus lateralis
  Fasciculus medialis
  Fasciculus posterior
N. musculocutaneus
  Rami musculares
  N. cutaneus antibrachii lateralis
N. cutaneus brachii medialis
N. cutaneus antibrachii medialis
  Ramus volaris
  Ramus ulnaris

N. medianus

Rami musculares
N. interosseus [antibrachii] volaris
Ramus palmaris n. mediani
Ramus anastomoticus cum n. ulnari
Nn. digitales volares communes
Nn. digitales volares proprii

N. ulnaris

Ramus cutaneus palmaris
Ramus dorsalis manus
  Nn. digitales dorsales
Ramus volaris manus
  Ramus superficialis
  Nn. digitales volares communes
  Nn. digitales volares proprii
Ramus profundus
  Rami musculares

N. radialis

N. cutaneus brachii posterior
Rami musculares
N. cutaneus antibrachii dorsalis
Ramus profundus
  N. interosseus [antibrachii] dorsalis
Ramus superficialis
  Ramus anastomoticus ulnaris
  Nn. digitales dorsales

Nn. thoracales

Rami posteriores
  Ramus cutaneus lateralis
  Ramus cutaneus medialis

Rami anteriores [Nn. intercostales]
  Rami musculares
  Ramus cutaneus lateralis [pectoralis et abdominalis]
    Ramus posterior
    Ramus anterior
    Rami mammarii laterales
  Nn. intercostobrachiales
  Ramus cutaneus anterior [pectoralis et abdominalis]
    Rami mammarii mediales

Nn. lumbales, sacrales, coccygeus

Nn. lumbales
Rami posteriores
  Ramus medialis
  Ramus lateralis
    Nn. clunium superiores
Rami anteriores
Nn. sacrales et coccygeus:
  Rami posteriores
    Ramus medialis
    Ramus lateralis
      Nn. clunium medii

Plexus lumbosacralis

Plexus lumbalis

Rami musculares

N. iliohypogastricus

Rami musculares
Ramus cutaneus lateralis
Ramus cutaneus anterior

N. ilioinguinalis

Rami musculares
Nn. scrotales anteriores
Nn. labiales anteriores

N. genitofemoralis

N. lumboinguinalis
N. spermaticus externus

N. cutaneus femoris lateralis

N. obturatorius

Ramus anterior
  Ramus cutaneus
Ramus posterior

N. femoralis

Rami cutanei anteriores
Rami musculares
N. saphenus
  Ramus infrapatellaris
  Rami cutanei cruris mediales

Plexus sacralis

Truncus lumbosacralis
N. glutaeus superior
N. glutaeus inferior
N. cutaneus femoris posterior
  Nn. clunium inferiores
  Rami perineales

N. ischiadicus

Rami musculares
N. peronaeus communis
  Rami musculares
  N. cutaneus surae lateralis
  Ramus anastomoticus peronaeus
N. peronaeus superficialis
  Rami musculares
  N. cutaneus dorsalis medialis
  N. cutaneus dorsalis intermedius
  Nn. digitales dorsales pedis
N. peronaeus profundus
  Rami musculares
  Nn. digitales dorsales hallucis lateralis et digiti secundi medialis
N. tibialis
  Rami musculares

N. interosseus cruris
N. cutaneus surae medialis
[N. suralis]
Rami calcanei laterales
N. cutaneus dorsalis lateralis
Rami calcanei mediales
N. plantaris medialis
Nn. digitales plantares communes
Nn. digitales plantares proprii
N. plantaris lateralis
Ramus superficialis
Nn. digitales plantares communes
Nn. digitales plantares proprii
Ramus profundus

Plexus pudendus

Nn. haemorrhoidales medii
Nn. vesicales inferiores
Nn. vaginales
N. pudendus
Nn. haemorrhoidales inferiores
N. perinei
Nn. scrotales posteriores
Nn. labiales posteriores
N. dorsalis penis
N. dorsalis clitoridis

N. coccygeus

Plexus coccygeus
Nn. anococcygei

Systema nervorum sympathicum

Truncus sympathicus
Ganglia trunci sympathici
Plexus sympathici
Ganglia plexuum sympathicorum

Pars cephalica et cervicalis s. sympathici

Ganglion cervicale superius
N. jugularis
N. caroticus internus
Plexus caroticus internus
Plexus cavernosus
Plexus arteriae cerebri anterioris
Plexus arteriae cerebri mediae
Plexus arteriae chorioideae
Plexus ophthalmicus
Radices sympathicae ganglii ciliaris
Nn. carotici externi
Plexus caroticus externus
Plexus thyreoideus superior
Plexus lingualis
Plexus maxillaris externus
Radix sympathica ganglii submaxillaris
Plexus occipitalis
Plexus auricularis posterior
Plexus temporalis superficialis
Plexus maxillaris internus
Plexus meningeus
Plexus caroticus communis
Rami laryngopharyngei
Plexus pharyngeus ascendens
N. cardiacus superior
Ganglion cervicale medium
N. cardiacus medius
Ganglion cervicale inferius
Ansa subclavia [Vieussenii]
N. cardiacus inferior
Plexus subclavius
Plexus mammarius internus
Plexus thyreoideus inferior
Plexus vertebralis

Pars thoracalis s. sympathici
Ganglia thoracalia
N. splanchnicus major
Ganglion splanchnicum
N. splanchnicus minor
Ramus renalis
(N. splanchnicus imus)
Plexus aorticus thoracalis
Plexus cardiacus
Plexus coronarius cordis anterior
Ganglion cardiacum [Wrisbergi]
Plexus coronarius posterior
Rami pulmonales
Plexus pulmonalis

Pars abdominalis et pelvina s. sympathici
Ganglia lumbalia
Ganglia sacralia
Plexus aorticus abdominalis
Plexus coeliacus
Ganglia coeliaca
Ganglion mesentericum superius
Plexus phrenicus
Ganglia phrenica
Plexus hepaticus
Plexus lienalis
Plexus gastricus superior
Plexus gastricus inferior
Plexus suprarenalis
Plexus renalis
Plexus spermaticus
Plexus arteriae ovaricae
Plexus mesentericus superior
Plexus myentericus
Plexus submucosus
Plexus mesentericus inferior
Nn. haemorrhoidales superiores
Plexus haemorrhoidalis superior
Plexus iliacus
Plexus hypogastricus
Plexus haemorrhoidalis medius
Plexus prostaticus
Plexus deferentialis
Plexus uterovaginalis
Plexus vesicalis
Nn. vesicales superiores
Nn. vesicales inferiores
Plexus cavernosus penis
N. cavernosus penis major
Nn. cavernosi penis minores
Plexus cavernosus clitoridis
N. cavernosus clitoridis major
Nn. cavernosi clitoridis minores
Plexus femoralis
Plexus popliteus

Organa sensuum et Integumentum commune

Organon visus

Oculus

N. opticus

Vaginae n. optici
Spatia intervaginalia

Bulbus oculi

Polus anterior
Polus posterior
Aequator
Meridiani
Axis oculi externa
Axis oculi interna
Axis optica
[Linea visus]
Vesicula ophthalmica
Caliculus ophthalmicus

Tunica fibrosa oculi

Sclera

Sulcus sclerae
Rima cornealis
Sinus venosus sclerae [Canalis Schlemmi, Lauthi]
Lamina fusca
Lamina cribrosa sclerae
(Raphe sclerae)
(Funiculus sclerae)

Cornea

Annulus conjunctivae
Vertex corneae
Limbus corneae
Facies anterior
Facies posterior
Epithelium corneae
Lamina elastica anterior [Bowmani]
Substantia propria
Lamina elastica posterior [Demoursi, Descemeti]
Endothelium camerae anterioris

Tunica vasculosa oculi

Chorioidea

Lamina suprachorioidea
Spatium perichorioideale
Lamina vasculosa
Lamina choriocapillaris
Lamina basalis
(Raphe chorioideae)

Corpus ciliare

Corona ciliaris
  Processus ciliares
  Plicae ciliares
Orbiculus ciliaris
  M. ciliaris
    Fibrae meridionales [Brueckei]
    Fibrae circulares [Muelleri]
  Plexus gangliosus ciliaris

Iris

Margo pupillaris
Margo ciliaris
Facies anterior

Facies posterior
Annulus iridis major
Annulus iridis minor
Plicae iridis
Pupilla
M. sphincter pupillae
Stroma iridis
M. dilatator pupillae
Lig. pectinatum iridis
Spatia anguli iridis [Fontanae]
Circulus arteriosus major
Circulus arteriosus minor
Membrana pupillaris

Stratum pigmenti

Stratum pigmenti retinae
Stratum pigmenti corporis ciliaris
Stratum pigmenti iridis

Retina

Pars optica retinae
  Ora serrata
Pars ciliaris retinae
Papilla n. optici
Excavatio papillae n. optici
Macula lutea
Fovea centralis
Vasa sanguinea retinae
Circulus vasculosus n. optici [Halleri]
Arteriola [Venula] temporalis retinae superior
Arteriola [Venula] temporalis retinae inferior
Arteriola [Venula] nasalis retinae superior
Arteriola [Venula] nasalis retinae inferior
Arteriola [Venula] macularis superior
Arteriola [Venula] macularis inferior
Arteriola [Venula] retinae medialis

Camera oculi anterior

Angulus iridis

Camera oculi posterior

Corpus vitreum

A. hyaloidea
Canalis hyaloideus
Fossa hyaloidea
Membrana hyaloidea
  Stroma vitreum
  Humor vitreus

Lens crystallina

Substantia lentis
  Substantia corticalis
  Nucleus lentis
Fibrae lentis
Epithelium lentis
Capsula lentis
Polus anterior lentis
Polus posterior lentis
Facies anterior lentis
Facies posterior lentis
Axis lentis
Aequator lentis
Radii lentis

Zonula ciliaris [Zinni]

Fibrae zonulares
Spatia zonularia

Organa oculi accessoria

Musculi oculi, Fasciae orbitales

M. orbitalis
M. rectus superior
M. rectus inferior
M. rectus medialis
M. rectus lateralis
Lacertus musculi recti lateralis
Annulus tendineus communis [Zinni]
M. obliquus superior

Trochlea
M. obliquus inferior
M. levator palpebrae superioris
Periorbita
Septum orbitale
Fasciae musculares
Fascia bulbi [Tenoni]
Spatium interfasciale [Tenoni]
Corpus adiposum orbitae

Supercilium

Palpebrae

Palpebra superior
Palpebra inferior
Facies anterior palpebrarum
Facies posterior palpebrarum
Rima palpebrarum
Commissura palpebrarum lateralis
Commissura palpebrarum medialis
Angulus oculi lateralis
Angulus oculi medialis
Limbi palpebrales anteriores
Limbi palpebrales posteriores
Tarsus superior
Tarsus inferior
Lig. palpebrale mediale
Raphe palpebralis lateralis
Glandulae tarsales [Meibomi]
Sebum palpebrale
M. tarsalis superior
M. tarsalis inferior

Conjunctiva

Plica semilunaris conjunctivae
Caruncula lacrimalis
Tunica conjunctiva bulbi
Tunica conjunctiva palpebrarum
Fornix conjunctivae superior
Fornix conjunctivae inferior
Gl. mucosae [Krausei]
Noduli lymphatici conjunctivales (Pinguecula)

Apparatus lacrimalis

Glandula lacrimalis superior
Glandula lacrimalis inferior
(Gl. lacrimales accessoriae)
Ductuli excretorii [gl. lacrimalis]
Rivus lacrimalis
Lacus lacrimalis
Puncta lacrimalia
Ductus lacrimales
Papillae lacrimales
Ampulla ductus lacrimalis
Saccus lacrimalis
Fornix sacci lacrimalis
Ductus nasolacrimalis
Plica lacrimalis [Hasneri]
Lacrimae

Organon auditus

Auris interna

Labyrinthus membranaceus

Ductus endolymphaticus
Saccus endolymphaticus
Ductus utriculosaccularis
Utriculus
Ductus semicirculares
Ductus semicircularis superior
Ductus semicircularis posterior
Ductus semicircularis lateralis
Ampullae membranaceae
Sulcus ampullaris
Crista ampullaris
Ampulla membranacea superior
Ampulla membranacea posterior
Ampulla membranacea lateralis
Sacculus
Ductus reuniens [Henseni]
Maculae acusticae
Macula acustica utriculi
Macula acustica sacculi

Otoconia
Endolympha
Perilympha
Spatium perilymphaticum
Ductus perilymphatici
Ductus cochlearis
Caecum cupulare
Caecum vestibulare
Lamina basilaris
Membrana vestibularis [Reissneri]
Lig. spirale cochleae
Prominentia spiralis
Stria vascularis
Sulcus spiralis
Labium tympanicum
  Foramina nervosa
Labium vestibulare
Ganglion spirale cochleae
Organon spirale [Cortii]
Vasa auris internae
A. auditiva interna
  Rami vestibulares
  Ramus cochleae
  Glomeruli arteriosi cochleae
Vv. auditivae internae
  V. spiralis modioli
    Vas prominens
  Vv. vestibulares
  V. aquaeductus vestibuli
  V. canaliculi cochleae

Labyrinthus osseus

Vestibulum

Recessus sphaericus
Recessus ellipticus
Crista vestibuli
Pyramis vestibuli
Recessus cochlearis
Maculae cribrosae
  Macula cribrosa superior
  Macula cribrosa media
  Macula cribrosa inferior
Canales semicirculares ossei
  Canalis semicircularis superior
  Canalis semicircularis posterior
  Canalis semicircularis lateralis
Ampullae osseae
  Ampulla ossea superior
  Ampulla ossea posterior
  Ampulla ossea lateralis
Crura ampullaria
Crus commune
Crus simplex

Cochlea

Cupula
Basis cochleae
Canalis spiralis cochleae
Modiolus
Basis modioli
Lamina modioli
Lamina spiralis ossea
Hamulus laminae spiralis
Scala vestibuli
Scala tympani
Helicotrema
Lamina spiralis secundaria
Canalis spiralis modioli
Canales longitudinales modioli

Meatus acusticus internus

Porus acusticus internus
Fundus meatus acustici interni
  Crista transversa
  Area n. facialis
  Area cochleae
    Tractus spiralis foraminosus
  Area vestibularis superior
  Area vestibularis inferior
  Foramen singulare

Cavum tympani

Paries tegmentalis

Recessus epitympanicus
Pars cupularis
Paries jugularis
Prominentia styloidea
Paries labyrinthica
Fenestra vestibuli
Fossula fenestrae vestibuli
Promontorium
Sulcus promontorii
Subiculum promontorii
Sinus tympani
Fenestra cochleae
Fossula fenestrae cochleae
Crista fenestrae cochleae
Processus cochleariformis
Paries mastoidea
Antrum tympanicum
Prominentia canalis semicircularis lateralis
Prominentia canalis facialis
Eminentia pyramidalis
Fossa incudis
Sinus posterior
Apertura tympanica canaliculi chordae
Cellulae mastoideae
Cellulae tympanicae
Paries carotica
Paries membranacea

Membrana tympani

Pars flaccida
Pars tensa
Limbus membranae tympani
Plica malleolaris anterior
Plica malleolaris posterior
Prominentia malleolaris
Stria malleolaris
Umbo membranae tympani
Stratum cutaneum
Annulus fibrocartilagineus
Stratum radiatum
Stratum circulare
Stratum mucosum

Ossicula auditus

Stapes
Capitulum stapedis
Crus anterius
Crus posterius
Basis stapedis
Incus
Corpus incudis
Crus longum
Processus lenticularis
Crus breve
Malleus
Manubrium mallei
Capitulum mallei
Collum mallei
Processus lateralis
Processus anterior [Folii]

Articulationes ossiculorum auditus

Articulatio incudomalleolaris
Articulatio incudostapedia
Syndesmosis tympanostapedia

Ligg. ossiculorum auditus

Lig. mallei anterius
Lig. mallei superius
Lig. mallei laterale
Lig. incudis superius
Lig. incudis posterius
Membrana obturatoria (stapedis)
Lig. annulare baseos stapedis
[M. fixator baseos stapedis]

Musculi ossiculorum auditus

M. tensor tympani
M. stapedius

Tunica mucosa tympanica

(Gl. tympanicae)
Plica malleolaris posterior
Plica malleolaris anterior
Recessus membranae tympani anterior
Recessus membranae tympani superior
Recessus membranae tympani posterior
Plica incudis
Plica stapedis
Membrana tympani secundaria

Tuba auditiva [Eustachii]

Ostium tympanicum tubae auditivae
Pars ossea tubae auditivae
  Isthmus tubae auditivae
  Cellulae pneumaticae tubariae
Pars cartilaginea tubae auditivae
  Cartilago tubae auditivae
    Lamina [cartilaginis] medialis
  Lamina [cartilaginis] lateralis
Lamina membranacea
Tunica mucosa
  Gl. mucosae
  Noduli lymphatici tubarii
Ostium pharyngeum tubae auditivae

Meatus acusticus externus

Porus acusticus externus
Incisura tympanica [Rivini]
Meatus acusticus externus cartilagineus
Cartilago meatus acustici
  Incisurae cartilaginis meatus acustici externi [Santorini]
  Lamina tragi

Auricula

Lobulus auriculae
Cartilago auriculae
Helix
Crus helicis
Spina helicis
Cauda helicis
Anthelix
Fossa triangularis [auriculae]
Crura anthelicis
Scapha
Concha auriculae
Cymba conchae
Cavum conchae
Antitragus
Tragus
Incisura anterior [auris]
Incisura intertragica
(Tuberculum auriculae [Darwini])
(Apex auriculae [Darwini])
Sulcus auriculae posterior
(Tuberculum supratragicum)
Isthmus cartilaginis auris
Incisura terminalis auris
Fissura antitragohelicina
Sulcus anthelicis transversus
Sulcus cruris helicis
Fossa anthelicis
Eminentia conchae
Eminentia scaphae
Eminentia fossae triangularis
Ligg. auricularia [Valsalvae]
  Lig. auriculare anterius
  Lig. auriculare superius
  Lig. auriculare posterius
M. helicis major
M. helicis minor
M. tragicus
(M. pyramidalis auriculae [Jungi])
M. antitragicus
M. transversus auriculae
M. obliquus auriculae
(M. incisurae helicis [Santorini])

Organon olfactus

Organon gustus

Calyculi gustatorii

Integumentum commune

Cutis

Sulci cutis
Cristae cutis
Retinacula cutis
Toruli tactiles
Foveola coccygea
Lig. caudale

Epidermis

Stratum corneum
Stratum germinativum [Malpighii]

Corium

Tunica propria
Corpus papillare
Papillae

Tela subcutanea

Panniculus adiposus

Corpuscula nervorum terminalia

Corpuscula bulboidea [Krausii]
Corpuscula lamellosa [Vateri, Pacini]
Corpuscula tactus [Meissneri]
Corpuscula nervorum genitalia
Corpuscula nervorum articularia

Pili

Lanugo
Capilli
Supercilia
Cilia
Barba
Tragi
Vibrissae
Hirci
Pubes
Folliculus pili
  Fundus folliculi pili
  Collum folliculi pili
Papilla pili
Scapus pili
Radix pili
Bulbus pili
Mm. arrectores pilorum
Flumina pilorum
Vortices pilorum
(Vortex coccygeus)

Ungues

Matrix unguis
  Cristae matricis unguis
  Sulcus matricis unguis
Vallum unguis
Corpus unguis
Radix unguis
Lunula
Margo occultus
Margo liber
Margo lateralis
Stratum corneum unguis
Stratum germinativum unguis

Glandulae cutis

Gl. glomiformes

Gl. sudoriferae
  Corpus gl. sudoriferae
  Ductus sudoriferus
  Porus sudoriferus
  Sudor
Gl. ciliares [Molli]
Gl. circumanales

Gl. ceruminosae
  Cerumen

Glandulae sebaceae

Sebum cutaneum

Mamma

Papilla mammae
Corpus mammae
Lobi mammae
  Lobuli mammae
Ductus lactiferi
  Sinus lactiferi
Lac femininum
Colostrum
Areola mammae
  Gl. sebaceae
  Gl. areolares [Montgomerii]
Mamma virilis
(Mammae accessoriae [muliebres et viriles])

Regiones corporis humani

auctoribus Merkel, Rüdinger, Toldt.

Linea mediana anterior
Linea mediana posterior
Linea sternalis
Linea parasternalis
Linea mamillaris
Linea axillaris
Linea scapularis

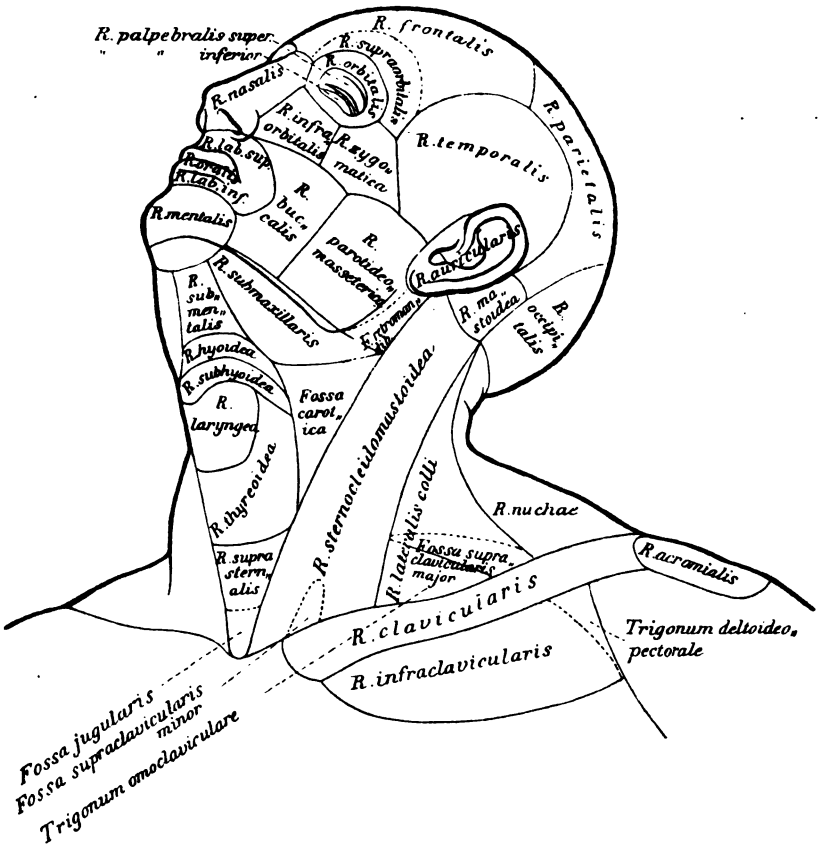

Regiones capitis
Regio frontalis
Regio supraorbitalis
Regio parietalis
Regio occipitalis
Regio temporalis
Regio auricularis
Regio mastoidea
Regiones faciei
Regio nasalis

Regio parotideomasseterica
Fossa retromandibularis
Regiones colli
Regio colli anterior
Regio submentalis
Regio hyoidea
Regio subhyoidea
Regio laryngea
Regio thyreoidea
Regio suprasternalis

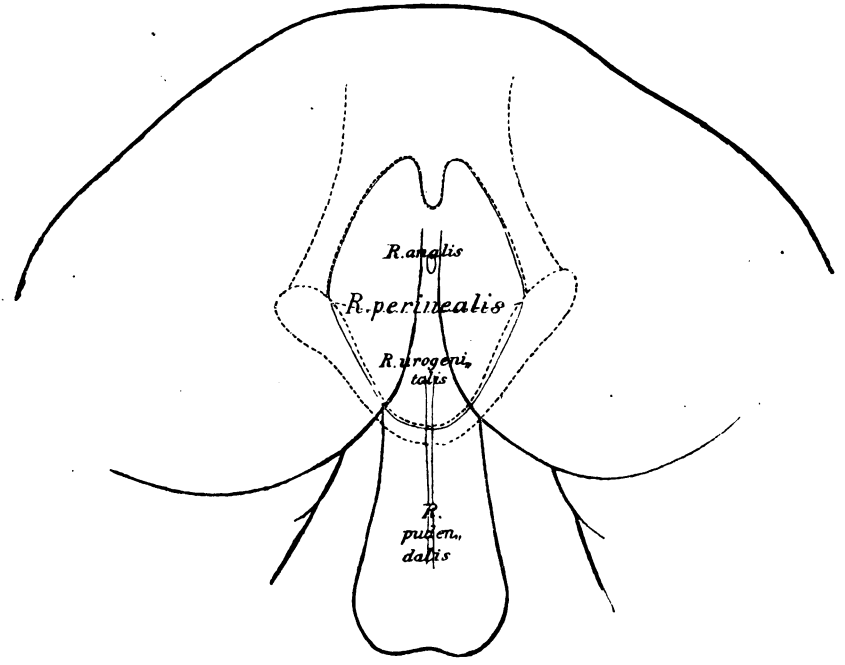

Regio oralis
Regio labialis superior
Regio labialis inferior
Regio mentalis
Regio orbitalis
Regio palpebralis superior
Regio palpebralis inferior
Regio infraorbitalis
Regio buccalis
Regio zygomatica

Fossa jugularis
Regio submaxillaris
Fossa carotica
Regio sternocleidomastoidea
Fossa supraclavicularis minor
Regio colli lateralis
Fossa supraclavicularis major
Trigonum omoclaviculare
Regio colli posterior
Regio nuchae

Fovea nuchae
Regiones pectoris
Regio pectoris anterior
Regio sternalis
Regio clavicularis
Regio infraclavicularis
Trigonum deltoideopectorale
Regio mammalis
Regio inframammalis
Regio pectoris lateralis
Regio axillaris
Fossa axillaris

Regio mediana dorsi
Regio interscapularis
Regio scapularis
Regio suprascapularis
Regio infrascapularis
Regio lumbalis
Regio coxae
Regio sacralis
Regio glutaea
Regio perinealis
Regio analis
Regio urogenitalis

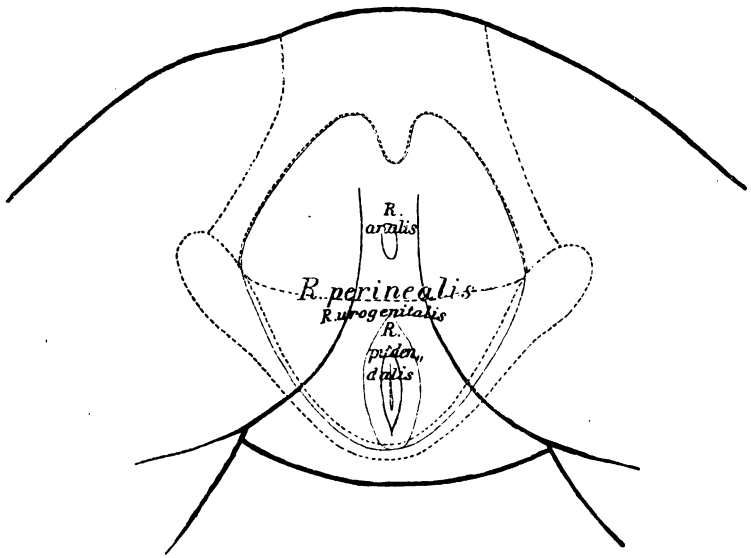

Regio costalis lateralis
Regiones abdominis
Regio epigastrica
Regio hypochondriaca
Regio mesogastrica
Regio umbilicalis
Regio abdominalis lateralis
Regio hypogastrica
Regio pubica
Regio inguinalis
Regiones dorsi

Regio pudendalis
Regiones extremitatis superioris
Regio acromialis
Regio deltoidea
Regio brachii lateralis
Regio brachii medialis
Regio brachii anterior
Regio brachii posterior
Regio cubiti anterior
Fossa cubitalis

Regio cubiti posterior
  Regio olecrani
Regio cubiti lateralis
Regio cubiti medialis
Regio antibrachii volaris
Regio antibrachii dorsalis
Regio antibrachii radialis
Regio antibrachii ulnaris
Regio dorsalis manus
Regio volaris manus
Regiones digitales [manus]
  Regiones dorsales digitorum
  Regiones unguiculares
  Regiones volares digitorum
Regiones extremitatis inferioris
Regio femoris anterior
  Fossa subinguinalis
Regio femoris lateralis
  Regio trochanterica
Regio femoris posterior
Regio femoris medialis
Regio genu anterior
  Regio patellaris
Regio genu posterior
  Fossa poplitea
Regio cruris anterior
Regio cruris posterior
  Regio suralis
Regio cruris lateralis
Regio cruris medialis
Regio malleolaris lateralis
Regio malleolaris medialis
  Regio retromalleolaris lateralis
  Regio retromalleolaris medialis
Regio calcanea
Regio dorsalis pedis
Regio plantaris pedis
Regiones digitales pedis
Regiones dorsales digitorum pedis
Regiones unguiculares
Regiones plantares digitorum pedis

Erläuterungen zu dem Namensverzeichniss.

Der Sinn von den Namen des mitgetheilten Verzeichnisses ist in der grossen Mehrzahl der Fälle, aus den gangbaren neueren Handbüchern der Anatomie, insbesondere aus demjenigen von Gegenbaur zu entnehmen, welches letztere ja von Anfang ab dem aufzustellenden Verzeichniss zu Grunde gelegt worden war. Es giebt indessen in der Anatomie Namen genug, über welche verschiedene Lehrbücher Verschiedenes lehren. Auch ist die Commission hier und da über die landläufigen Lehrbuchbezeichnungen hinausgegangen. Die nächste Aufgabe der nachfolgenden Erläuterungen geht dahin, für mehrdeutige ältere Bezeichnungen, sowie für die von der Commission neu eingeführten Namen den Sinn festzustellen und sachlich zu begründen. Eine fernere Forderung scheint mir aber die zu sein, dass über einzelne innerhalb der Commission gemachte Vorarbeiten und Anregungen berichtet wird. Es befinden sich unter den letzteren unzweifelhaft auch solche, welche, ohne dies Mal beschlussreif geworden zu sein, doch bei späteren Anlässen wiederkehren und sich dann möglicher Weise entwickelungsfähig erweisen werden. — Die Erläuterungen beanspruchen es nicht, erschöpfende litterarische Berichte zu bieten, sie verfolgen vielmehr den praktischen Zweck, klar darstellbare Begriffe zu geben, und sie knüpfen an ältere und neuere Litteratur nur insofern an, als es zu diesem Zwecke nöthig erscheint.

Die den Abstimmungsheften entnommenen Erläuterungen sind mit (Absth.), die von Hrn. Krause redigirten mit (Kr.) bezeichnet.

Betonung. In München hatte die Commission beschlossen, bei Vocalen einige Dehnungszeichen u. s. w. hinzuzufügen, um die richtige Aussprache zu sichern. Im Abstimmungshefte über Myologie stehen daher: Mm. rhomboidēus, geniohyoidēus, solĕus. In der Schlussredaction sind solche Zeichen aus mehrfachen Gründen wieder beseitigt. Man weiss nicht, wo man damit anfangen und wo aufhören soll, z. B.: cervīcis, coccȳgeus, perfŏrans, procērus, thorācis. In manchen Wörtern ist die Betonung schwierig auszudrücken, wie bei radīcis. Deutsch betonen wir allerdings: Radíeschen, italienisch heisst es aber: rádice. Bei den aus dem

Griechischen übernommenen Ausdrücken müsste man eigentlich Accente setzen, welche die lateinische Sprache indessen nicht kennt, z. B. *τρίγωνον*, trígōnum. Schliesslich sind doch die Tabellen nicht nur für Studirende bestimmt, sondern auch für Ausländer. Letzteren würden diese Betonungszeichen bei solchen einzelnen Wörtern zunächst unverständlich sein. Bekanntlich spricht jede Nation das Lateinische auf ihre eigene Manier aus, und die deutsche entspricht nicht ganz der altrömischen; classische Philologen, welche die Landessprache nicht kennen, finden es unmöglich, sich etwa auf lateinisch mit fremden Fachgenossen zu unterhalten. Auch giebt es Wörter, bei denen die Sprachkundigen selbst über die Betonung nicht einig sind, wobei doch Majoritätsbeschlüsse unmöglich die Entscheidung bringen können. — Aus allen diesen Gründen erschien es gerathen, die Betonungszeichen lieber ganz wegzulassen. (Kr.)

Von den Vorschlägen allgemeiner Natur geht der von Hrn. v. Kölliker, betreffend die Abschaffung der Bezeichnungen „hinten und vorn, oben und unten" am weitesten. Es wird dieser Vorschlag nachher besprochen werden. Vorerst ist dessen Durchführung als eine Aufgabe der Zukunft zu bezeichnen, denn die Commission hat das in dem Vorschlage ausgesprochene Princip im Verlauf ihrer einzelnen Abstimmungen stets verworfen. Es ist übrigens von Interesse, zu verfolgen, in welcher Weise Hr. v. Kölliker zahlreiche von den Schwerfälligkeiten, die sich aus seinem Princip ergaben, durch passende Umänderung der Namen zu vermeiden gewusst hat. So sagt er:

M. serratus dorsalis major [statt posticus caudalis]
M. serratus dorsalis minor [statt posticus cranialis]
M. rectus nuchae major [statt M. capitis dorsalis major]
M. obliquus capitis und M. obliquus atlantis [statt M. obliquus capitis cranialis und caudalis]
M. rectus colli major [statt M. rectus capitis ventralis major]
M. serratus magnus [statt M. serratus ventralis major].

Ein anderer auf die Orientirung eines Körpertheiles sich beziehender Vorschlag stammt von Hrn. Krause. Wir sollen diesem Vorschlage zufolge die Normallage des Vorderarmes mit lateralwärts gekehrtem Radius als eine unnatürliche aufgeben und alle Bezeichnungsweisen von Theilen des Armes so wählen, dass sie für jede Stellung des Armes im Raume passen. Dies lässt sich erreichen, wenn wir die Adjective „lateralis und medialis" gegen radialis und ulnaris vertauschen. Sowie wir aber darin consequent vorzugehen versuchen, stossen wir auf die Schwierigkeit, dass wir schon einen N. radialis und N. ulnaris haben. Würden wir den N. cutaneus antibrachii lateralis des Musculocutaneus als N. cut. antibrachii

radialis bezeichnen, so würde dies unvermeidlich zu Verwechlungen mit den Hautästen des N. radialis führen. Bei aller Anerkennung von der Wünschbarkeit des Krause'schen Principes haben wir doch dessen Ausführung für zu bedenklich gehalten.

Bezeichnungen für Lage und Richtung der Theile.

Von den orientirenden Bezeichnungen bedeutet transversalis quer zur Körperaxe, transversus quer zur Axe des betreffenden Organes. Das Wort intermedius verwenden wir da, wo die Mittellage zwischen medialis und lateralis bezeichnet werden soll, um die Nebeneinanderstellung der ähnlich klingenden Worte medius und medialis zu vermeiden. Zwischen anterior und posterior oder zwischen externus und internus kann das Adjectiv medius beibehalten werden.

Von Hrn. v. Kölliker ist, wie oben erwähnt, der Vorschlag gemacht worden, die Worte anterior und posterior allenthalben da durch ventralis und dorsalis zu ersetzen, wo der Anschluss an die vergleichende Anatomie und speciell an die Anatomie der Haussäugethiere dies wünschbar macht, d. h. da, wo die Ausdrücke anterior und posterior nur für die aufrechte Stellung des Menschen passen. In dem Sinne ist von ventralen und dorsalen Wurzeln der Rückenmarksnerven, von einem ventralen und einem dorsalen Rande der Leber u. s. w. zu sprechen. Dagegen darf man fernerhin von einem vorderen und hinteren Ende des Gehirns, sowie von einem N. tibialis anticus und N. tibialis posticus reden, weil diese Bezeichnungen auch beim Vierfüssler ihre Geltung bewahren.

Wir verkennen die Vorzüge eines solchen strengen Sprachgebrauches nicht, gleichwohl hat sich die Commission nicht zu dessen Durchführung entschliessen können. Noch bedingt derselbe allerlei Schwerfälligkeiten und Missstände, umsomehr, da wir zugleich auch die Ausdrücke superior und inferior durch cranialis und caudalis zu ersetzen haben. Facies cranialis hepatis, Facies caudalis hepatis und ähnliche Bezeichnungen klingen uns jetzt noch etwas fremdartig. Ja, wir dürften consequenterweise nicht mehr von einem Colon ascendens und descendens sprechen, sondern von einem Colon craniale und Colon caudale. Wir überlassen es vorerst der Zeit, ob sie mit dem herkömmlichen, an die aufrechte Stellung des Menschen anknüpfenden Gebrauch definitiv brechen will, oder nicht.

Ein System von Orientirungsbezeichnungen, welches für das gesammte Thierreich anwendbar sein soll, hat F. E. Schulze, theilweise im Anschluss an amerikanische Bestrebungen, auszubilden gesucht. Hr. College Schulze ist so freundlich gewesen, 1893 dem in Göttingen versammelten Anatomentage sein System auseinanderzusetzen. Dasselbe ist sodann in einer

Sitzung der gleichzeitig tagenden zoologischen Gesellschaft zum Gegenstande besonderer Discussion gemacht worden.[1]

Der wichtigste, dem Schulze'schen System zu Grunde liegende Vorschlag geht dahin, die Grenzlagen mit den Endigungen an, die Richtungen mit der Endigung ad zu bezeichnen und die Endigung al für die allgemeine Bezeichnung einer Gegend zu behalten, z. B. dorsan an der Grenze des Rückens, dorsad nach dem Rücken zu (dorsalwärts) und dorsal in der Rückengegend.

Auch hinsichtlich dieses Vorschlages können wir noch zuwarten, inwieweit er allgemeine Zustimmung und Verbreitung gewinnen wird. Wir dürfen dies deshalb thun, weil derselbe nirgends in unsere Namengebung einschneidet. Persönlich habe ich ein leises praktisches Bedenken dagegen, die Unterscheidungen in einen blossen Endbuchstaben zu verlegen. Beim Reden und beim Schreiben haben denn doch gar manche Menschen die Unart, die letzten Silben fallen zu lassen, und die so ähnlich lautenden ad, al, an werden dabei leicht durcheinander kommen.

Als eine wesentliche Bereicherung unserer Sprache sehe ich die Einführung des Wortes Rostrum für den Kopfpol der Körperachse an. Als ontogenetischer Ausdruck erscheint mir das Adjectiv rostral (proral Ehlers oder acral Froriep) unentbehrlich. Das Rostrum des frühembryonalen Leibes fällt in den Bezirk der Area reuniens,[2] das Rostrum des ausgebildeten Körpers in die Kante der Schnauzenfalte (Nase, Schnabel u. s. w.).[3] Soweit es sich um Richtungsbezeichnungen im Rumpfe handelt, genügt der bisher gebräuchliche Gegensatz von cranial und caudal.

Glandulae, Lymphoglandulae, Noduli lymphatici.

Unsere Namenliste führt neben den Glandulae die Lymphoglandulae auf, und es ist nothwendig, hervorzuheben, dass letztere Bezeichnung nicht ohne lebhafte Opposition Aufnahme gefunden hat. Insbesondere ist Hr. Coll. Toldt mit grosser Wärme für den Ausdruck Nodi lymphatici eingetreten. In ihrer letzten Abstimmung hat indessen die Commission dies Wort mit sehr überwiegendem Mehr und, wie ich glaube, mit Recht fallen lassen.

Die Feststellung dessen, was den allgemeinsten Charakter von „Drüsen" bestimme, hat schon den älteren Anatomen viele Schwierigkeiten bereitet.

---

[1] *Verhandlungen der deutschen zoologischen Gesellschaft auf der 3. Jahresversammlung in Göttingen.* Leipzig 1894. S. 10.

[2] *Dies Archiv.* 1894. S. 314.

[3] *Dies Archiv.* 1892. S. 400 ff.

Abgeschlossene Form und compactes Gefüge haben dabei stets im Vordergrund gestanden, darauf weisen das lateinische Wort „glandula“ und wie es scheint, auch das griechische „*ἀδήν*“ hin.[1] In der Folge ist auch, insbesonders auf Grund der Ruysch'schen Injectionen, der grosse Gefässreichthum als ein Hauptcharakter aller Drüsen bezeichnet worden, und nicht minder hat man die chemische Leistung der Drüsen und die Bildung besonderer, vom Blute verschiedener Säfte als wesentliche Eigenschaft derselben hervorgehoben.[2] Die Hauptschwierigkeit für die Aufstellung durchgreifender Drüsencharaktere lag seit langem in dem Vorhandensein von Drüsen ohne Ausführungsgang. „Unvollkommene Drüsen“ hatte sie J. Fr. Meckel genannt und gemeint, dass bei ihnen die Lymphgefässe die Stelle der Ausführungsgänge vertreten.[3] In durchaus klarer und wohldurchdachter Ausführung hat sodann E. H. Weber die von da ab allgemein angenommene Eintheilung der Drüsen in zwei Hauptgruppen vertreten: die Gefässdrüsen und die Ausscheidungsdrüsen, oder die Drüsen ohne und die Drüsen mit Ausführungsgang. Die Gefässdrüsen schied Weber wiederum in die Lymphdrüsen und die Blut- oder Blutgefässdrüsen, zu welch letzteren er Schilddrüse, Thymus und Milz gezählt hat. Diese fundamentale Gliederung findet sich auch in Joh. Müller's maassgebenden Drüsenwerke wieder. J. Müller's Voraussetzung geht dahin, dass die Gefässdrüsen durchweg aus Gefässen bestehen und dadurch wird es verständlich, dass er denselben auch ein Organ wie die Placenta beizählt.[4] Gefässknäuel nennt er sie oder Gefässganglien,

---

[1] Nach dem Ausspruch einer befreundeten philologischen Autorität ist *Ἀδήν* von dem Stamme *ἀδ*, der den Begriff der Fülle, der Sättigung enthält, abzuleiten.

[2] Hierzu vergleiche man die Drüsendefinitionen bei J. Fr. Meckel, *Handbuch der menschlichen Anatomie.* Halle 1815. I, 627 und bei E. H. Weber in Hildebrand-Weber's *Handbuch der Anatomie.* Braunschweig 1830. I, 432.

[3] Meckel, a. a. O. 647. Zu Gunsten seiner Auffassung führt Meckel ausser dem Lymphgefässreichthum der fraglichen Organe den Umstand an, dass die Nebenniere, die Schilddrüse und die Thymus unweit vom Ductus thoracicus gelegen seien.

[4] Joh. Müller *de Glandularum secernentium structura.* Leipzig 1830.

S. 27. „itaque ex solis vasis conflatae sunt, tanquam vasorum glomeres s. ganglia vascularia in quibus liquores advecti per vascula innumera minima dividuntur, ut deinde in communem circulum revehantur.“ „Sunt autem glandulae hujus generis, seu ganglia vascularia duplicia:

I. Ganglia vascularia sanguinea . . . II. Ganglia vascularia lymphatica . . .“ Der Ausdruck „Ganglions lymphatiques“ findet sich bei französischen Anatomen noch vor Joh. Müller, so bei Cloquet, *Traité d'Anatomie.* 1822. II. 500, wogegen Bichat, *Anatomie déscriptive* 1802. Bd. III. 431, noch von „Glandes des absorbants“ spricht. In der ersten Auflage von Cruveilhier's *Anatomie déscriptive.* 1834. Bd. III. 352, finde ich folgende Bemerkung: „Les vaisseaux lymphatiques rencontrent des petits corps gangliformes, glandes conglobées des anciens, appelés aujourdhui

und er nimmt damit eine Bezeichnung in die Drüsenlehre auf, welche zuerst in der Chirurgie und dann in der Nervenlehre für zwei unter sich verschiedenartige Gebilde gebraucht worden war. Das Wort „Ganglion" kommt nach der Darstellung von Hyrtl[1] schon bei Hippocrates und bei Galen vor und es scheinen mit dem Worte jene Anschwellungen von Sehnenscheiden bezeichnet worden zu sein, welche wir im gewöhnlichen Leben Ueberbeine nennen. Die Herkunft des Wortes ist unbekannt. Der Vergleich der Anschwellungen des sympathischen Grenzstranges mit den sogen. Ganglien findet sich bei Galen. Die Anwendung des Wortes Ganglion auf die Gefässdrüsen war somit eine fernere Uebertragung des ursprünglichen Sinnes, bei welcher das Verständniss der betreffenden Organe allerdings nicht viel gewonnen hat. Wenn nun aber, wohl auch in Folge falscher histologischer Voraussetzungen, für die nervösen Ganglien der deutsche Ausdruck „Nervenknoten" Platz gegriffen hat, wenn man dann im Anschluss an diesen wieder von „Gefässknoten" gesprochen und diese Gefässknoten in „Nodi vasculares" (bezw. Nodi lymphatici) zurücklatinisirt hat, so ist dies ein Wandel der Ausdrücke, welcher sachlich und sprachlich gleich anfechtbar erscheint.

Die Beurtheilung der Drüsen mit und derjenigen ohne Ausführungsgang ist durch die Einführung des Zellenbegriffes in die Histologie tief berührt worden. Als erste wichtige Errungenschaft muss man es bezeichnen, dass zu den bisherigen allgemeinen Drüsencharakteren ein neuer und zwar ein sehr durchgreifender und wesentlicher hinzugekommen ist. Alle als Drüsen zu bezeichnenden Organe besitzen ein zelliges Parenchym. Für die absondernden Drüsen ist mit den fortschreitenden Arbeiten der Histologen die Bedeutung der Drüsenzellen immer mehr in den Vordergrund getreten, und man ist ja bald dahin gekommen, sogar von „einzelligen Drüsen" zu sprechen. Allein auch für die Drüsen ohne Ausführungsgang konnte man, an Stelle der bisherigen unklaren Vorstellung von Gefässknäueln, ganz bestimmte histologische Begriffe setzen. Bei allen diesen Organen erwies sich die reichliche Anhäufung von Zellen, als ein nie fehlendes Merkmal. Darüber hinaus ist man aber bald zu ferneren, für die Charakteristik und Sonderung von Drüsen wichtigen An-

---

ganglions lymphatiques d'après l'analogie que Soemering a établie entre ces renflements et les ganglions nerveux. In Th. Sömmering's *Gefässlehre.* Frankfurt 1792. S. 438, heissen die Theile „Saugaderdrüsen (Glandulae conglobatae)". Der Ausdruck Ganglia lymphatica kommt noch nicht vor, wohl aber die Bemerkung: „Sie (die Saugaderdrüsen) gehören zu den Saugadern, wie die Nervenknoten zu den Nerven." Solch unklare Analogien waren in der vorhistologischen Zeit des vorigen Jahrhunderts zulässig, heute haben dieselben keine Berechtigung mehr.

[1] Hyrtl, *Onomatologia anatomica.* Wien 1880. S. 32.

haltspunkten gelangt. Durch die entwickelungsgeschichtliche Forschung sind wir belehrt worden, dass die sämmtlichen absondernden Drüsen von epithelialen Flächen abstammen, derart, dass die Begriffe von Epithelzelle und Drüsenzelle, sowie die von Epithelfläche und Drüsenfläche an zahllosen Punkten ineinander übergehen. Zu den Drüsen epithelialer Natur und Herkunft zählen aber auch die Schilddrüse und die Hypophysis cerebri, d. h. solche Organe, welche man bis dahin zu den Gefässdrüsen gerechnet hatte. Es sind die Schilddrüse und die Hypophysis Drüsen, welche ursprünglich Ausführungsgänge besessen, dieselben aber frühzeitig verloren haben.

Bilden die Drüsen epithelialer Abkunft eine natürliche Gruppe, so hat sich denselben seit den 50er Jahren eine nicht minder natürliche und durch die Arbeiten von Brücke, Kölliker, Billroth, mir, H. Frey, F. Schmidt u. A. scharf charakterisirte Gruppen von drüsigen Organen gegenüberstellen lassen, für welche die Bezeichnung als Gefässdrüsen in vollem Sinne des Wortes aufrecht zu erhalten ist. In diese Gruppe gehören die Milz, die Lymphdrüsen, die Thymus, die Tonsillen, die Balgdrüsen der Zungenwurzel und alle jene kleinen den Schleimhäuten des Darmes und anderer Apparate eingefügten Organe, welche man mit einer seither angefochtenen Bezeichnung als folliculäre, als Peyer'sche Follikel, Solitärfollikel u. s. w. aufgeführt hatte, die nunmehrigen Noduli lymphatici. Die Zusammengehörigkeit dieser Theile ergab sich aus der Verwandtschaft ihres histologischen Aufbaues, ihre Beziehung zum Gefässsystem aus dem Umstande, dass sie sämmtlich Zellen erzeugen, welche sie, sei es direct an die Venen, sei es an die Lymphgefässe abgeben. Das charakteristische Gewebe der echten Gefässdrüsen habe ich seiner Zeit als adenoides bezeichnet[1] und dieser Bezeichnung hat Kölliker späterhin die eines „cytogenen Gewebes" beigefügt. Ausser in den genannten drüsigen Organen kommt das adenoide Gewebe noch in diffuser Verbreitung vor, vor Allem in der Schleimhaut des Darmes Ueberall erscheint dasselbe als ein an die capillaren Blutgefässadventitien

[1] His, Untersuchungen über die zum Lymphsystem gehörigen Drüsen in Siebold und Kölliker's *Zeitschrift*. Bd. X. S. 334 ff. und Untersuchungen über den Bau der Peyer'schen Drüsen. Bd. XI. S. 423. — Dem Ausdruck „Nodulus" lymphaticus habe ich beigestimmt, weil auch mir das Wort „Follikel" stets Schwierigkeiten bereitet hat. Von Follikeln konnte man allenfalls im Darm, aber keineswegs in den Tonsillen sprechen. Immerhin ist hervorzuheben, dass die Bezeichnung „Nodulus" ihre dermalige Beliebtheit hauptsächlich den jetzt üblichen kräftig härtenden Fixationsmitteln verdankt. Das Gewebe frischer Noduli ist im Allgemeinen lockerer, als dasjenige ihrer Umgebung. Dies gilt in erhöhtem Maasse von den Bezirken, die ich früher als „Vacuolen" der Lymphdrüsen und der Darmfollikel bezeichnet hatte, und die Flemming zu „Secundärknötchen" umgetauft hat.

sich anschliessendes feines Fadennetz, in dessen Maschenräumen Leukocyten eingelagert sind. Wir rechnen das adenoide Gewebe zu den Bindesubstanzen. Welche Rolle bei seinem Auftreten epitheliale Anlagen spielen, mag zur Zeit noch als offene Frage betrachtet werden. Bei der Thymus wissen wir, dass eine epitheliale Anlage die Bildung des definitiven Organes einleitet. Aehnliches wird neuerdings von der Milz und von den Darmknötchen angegeben. Mag man über den histologischen Hergang hierbei denken, wie man will, soviel steht fest, dass in den aus adenoidem Gewebe gebildeten Organen von epithelialem Gefüge keine Rede mehr sein kann.[1]

Auf Grund der oben skizzirten Anschauungen und zugleich mit Rücksicht auf die von mir angenommene Scheidung der Gewebe in archiblastische und parablastische hatte ich vor 13 Jahren folgende Drüseneintheilung vorgeschlagen:[2]

A. Drüsen mit archiblastischem Parenchym.

I. auscheidende Drüsen:
Drüsen mit Ausführungsgang.
Ovarien.

II. Nicht auscheidende Drüsen oder unechte Gefässdrüsen:
Schilddrüse, Hypophysis, Nebenniere.

B. Drüsen mit parablastischem Parenchym.

Echte Gefässdrüsen:
Milz, Lymphdrüsen, Thymus, Balgdrüsen und Tonsillen, Darmfollikel u. s. w.

Bei Anlass der Nomenclatur der Drüsen und insbesondere bei Erörterung von der Stellung der Lymphdrüsen ist uns im Ausschuss die Frage von der Gruppirung der hierher gehörigen Organe wieder sehr nahe gerückt, und wir haben im vorigen Jahre versucht, uns über ein der Commission vorzuschlagendes Eintheilungsschema zu einigen. Ich hatte eine Eintheilung in Glandulae evehentes und Glandulae vasculares befürwortet, allein Hr. College Waldeyer konnte sich, im Hinblick auf einzelne noch zweifelhafte Punkte der Entwickelung, zu dieser Gliederung nicht bekennen. Er schlug seinerseits eine Trennung der Drüsen in Glandulae apertae und Glandulae clausae vor, welcher Vorschlag das Eine für sich hatte, dass er, ohne auf Entwickelungsgeschichte, Histologie oder Physiologie einzugehen, an rein anatomische Verhältnisse anknüpfte. Nach einigen Verhandlungen habe ich dem Vorschlag in der Form beigestimmt, in der wir denselben den Commissionsmitgliedern in der Herbstabstimmung vorgelegt haben.

---

[1] Man vergl. hierüber v. Brunn in Merkel-Bonnet, *Ergebnisse etc.* für das Jahr 1893.

[2] *Dies Archiv.* 1882. S. 108.

Glandulae apertae (incl. Ovarium)	Tonsilla tubaria
	Tonsillae intestinales [Peyeri]
	Noduli lymphatici
Glandulae clausae	Thymus
Lymphoglandulae	Lien
Tonsillae	
Tonsilla palatina	Glandula thyreoidea
Tonsilla pharyngea	Glandula suprarenalis
Tonsilla lingualis	Hypophysis

Der Vorschlag hat nur getheilten Beifall gefunden. Die Commission wollte sich bei dem gegebenen Stand der Dinge in die Frage der Drüseneintheilung nicht einlassen. Ich selber würde, wenn ich noch einmal meine persönliche Ueberzeugung von der zweckmässigsten Drüsengruppirung aussprechen sollte, dies in folgender Form thun:

Glandulae epitheliales	**Glandulae vasculares [Organa adenoidea]**
Gl. evehentes [apertae]	
Gl. clausae	Lymphoglandulae
Thyreoidea	Noduli lymphatici
Hypophysis	Tonsillae
Gl. suprarenales	Thymus
	Lien

Da die Entscheidung der Frage nach der zweckmässigsten Drüseneintheilung von der Commission abgelehnt worden ist, so hätte ich es unterlassen können, dieselbe hier nochmals zu berühren, sofern nicht der eine wichtige Gesichtspunkt im Vordergrund stände von der Zusammenfassung der echten Gefässdrüsen in eine gemeinsame Gruppe. Wenn in neueren Lehrbüchern die Milz und die Thymus noch in althergebrachter Weise mit der Schilddrüse und der Nebenniere als Blutgefässdrüsen zusammengelegt werden, oder wenn in dem einen Abschnitt der Bücher die „Lymphknoten", in einem anderen die Milz, in einem dritten die Thymus, dann wieder die Tonsillen und Peyer'schen Drüsen behandelt werden, ohne dass irgendwie ausgedrückt wird, dass alle diese Theile unter sich in naher anatomischer, histologischer und physiologischer Verwandtschaft stehen, so ist dies meines Erachtens ein Stehenbleiben auf einer wissenschaftlichen Entwickelungsstufe, welche nun bald vier Jahrzehnte hinter uns liegt.

Wie sollen wir nun diese zum Gefässsystem und zur Blutbildung in directer Beziehung stehenden Organe nennen, wenn wir sie nicht mehr Drüsen nennen dürfen? Ist Nodus wirklich ein hierfür angemessener

Ausdruck und kann man die Milz und die Thymus als Nodi vasculares bezeichnen? Die alte Bezeichnung als Gefässdrüsen trifft, wie mir scheint, auch heute noch am besten die anatomische und physiologische Stellung dieser Organe, und der Unterschied zwischen Epitheldrüsen und Gefässdrüsen ist der Art, dass man ihn einem jeden Studirenden mit Leichtigkeit klarmachen kann.

Partes; Termini generales.

Der Abschnitt Partes corporis giebt die Zusammenstellung der äusserlich unterscheidbaren Hauptabschnitte des Körpers. Manche der hier aufgezählten Bezeichnungen kehren in den speciellen Kapiteln wieder.

Thenar und Hypothenar sind in den Partes beibehalten, obwohl, wie Krause hervorhebt (Absth. S. 63), Hypothenar den zum Trinken brauchbaren Handteller bedeutet, Thenar das Muskelfleisch der flachen Hand oder des Fusses. Der unter Anatomen übliche Gebrauch der beiden Worte für Daumenballen und Kleinfingerballen soll von Riolan (1649) kommen. Kölliker (Absth. S. 150) hatte vorgeschlagen Thenar pollicis und Thenar digiti minimi, Toldt Thenar und Antithenar.

Die Liste der Termini generales umfasst jene Ausdrücke, welche in anatomischen Bezeichnungen öfters wiederkehren. Solche Worte, die, wie z. B. Petiolus, nur einmal vorkommen, sind weggelassen.

Discus ist die Scheibe, Meniscus der Halbmond.

Osteologie.

In diesem viel durcharbeiteten Gebiete können wir uns auf wenige Erläuterungen beschränken.

Infundibum ethmoidale. Für diesen Ausdruck gebe ich die Darstellung Sappey's (Traité d'Anatomie 3. Aufl. I. S. 152): „Eine Oeffnung am vorderen Ende des mittleren Nasenganges stellt die Verbindung her mit den vorderen Siebbeinzellen. Die bedeutendste von diesen entspricht der Communicationsöffnung. Von unten nach oben sich verlängernd, oben breiter als unten, ist diese Zelle mit einem Trichter verglichen und demgemäss als Infundibulum bezeichnet worden. Das Infundibulum öffnet sich mit seinem oberen Ende in den entsprechenden Sinus frontalis, sein unteres Ende führt einerseits in den mittleren Nasengang, andererseits in den Sinus maxillaris.“ Man vgl. überdies das Lehrbuch von Langer-Toldt (5 Aufl. S. 74).

Glabella. Wie dies W. Krause[1] hervorgehoben hat, so wird das Wort theils gebraucht für den Raum über den Arcus superciliares, zwischen

[1] *Dies Archiv.* 1881. S. 420.

ihnen und den Stirnhöckern, theils für den über der Nasenwurzel liegenden Zwischenraum zwischen den beiden Augenbrauenbogen (den „Stirnnasenwulst“ der Frankfurter anthropologischen Verständigung). Die Commission versteht das Wort im letzteren Sinn.

Fossa scaphoidea laminae medialis proc. pterygoidei ist nach Thane[1] die Grube, welche dem M. tensor veli palatini den Ursprung giebt.

Vertebrae. Die Commisson hat in ihr Verzeichniss den Processus transversus und den Processus costarius eingesetzt. Bei Gegenbaur heisst der nach Abzug des Processus costarius übrig bleibende Theil des Processus transversus Processus lateralis. Somit ist bei Gegenbaur an Hals- und Lendenwirbelsäule Processus transversus = { Proc. lateralis und / Proc. costarius }, wogegen die Gliederung von Langer lautet: Processus lateralis = { Proc. tranvers. u. / Proc. costarius. } (Absth. S. 106).

Sulci paraglenoidales sind nach Löhr[2] Furchen, welche zur Anheftung von Bandmassen dienen und sich namentlich an der vorderen und hinteren Seite des Facies auricularis oss. ilium befinden. Die vordere Furche wurde gewöhnlich als Sulcus praeauricularis bezeichnet. (Kr.)

Linea intermedia [Cristae ossis ilium] ist die früher als Labium medium bezeichnete Muskellinie der Darmbeinschaufel.

Ala ossis ilium ist die Darmbeinschaufel.

Syndesmologie.

Wie schon erwähnt, ist die Syndesmologie in ihrer gegenwärtigen Form die Schöpfung von Hrn. Coll. Toldt, welcher seine Vorschläge durchweg auf neue Praeparationen begründet hat. Besondere Erläuterungen sind für diesen Abschnitt nur in beschränkter Zahl erforderlich:

Lig. accessorium volare [bezw. plantare] sind die straffen Fasermassen, welche an der Volarseite einer jeden Articulatio metacarpophalangea die Verdickung der Gelenkkapsel bewirken und mit dem Lig. vaginale der entsprechenden Beugesehnen in unmittelbarem Zusammenhange stehen (Lig. transversum Hyrtl, Sehnenrolle Lange).

Lig. carpi volare ist das Lig. carpi volare commune der Lehrbücher.

Lig. carpi transversum des Lig. carpi volare transversum s. proprium.

---

[1] *Anatomy of Quain.* 10. ed. II. S. 45.

[2] *Anatomischer Anzeiger.* 1894. Nr. 17. S. 521.

Das Lig. talocalcaneum anterius (Toldt) ist ein Verstärkungsband des vorderen Theiles der Capsula articularis talocalcanea und ist im Sinus tarsi unmittelbar an der vorderen Seite der Artic. talocalcanea, in einigem Abstande hinter dem Lig. talocalcaneum interosseum zu finden (Toldt).

Myologie.

Pars orbitalis m. orbicularis oc. [M. Horneri]. Wird von der Seite der Orbita her die Lidmusculatur praeparirt, so stösst man hinter dem Thränensack auf jene viereckige Muskelplatte, welche unter dem Namen des Horner'schen Muskels bekannt ist. Die Höhe der Platte beträgt 5—6 mm, der mediale Rand haftet an der Crista lacrimalis des Thränenbeins. Lateralwärts überschreitet die Muskelplatte den medialen Augenwinkel und theilt sich somit in zwei, in die Lider übergehende Schenkel. Um die weitere Fortsetzung der beiden Muskelschenkel zu verfolgen, muss der Tarsus von der Rückseite des Lides abgelöst werden. Alsdann erkennt man ohne Schwierigkeit den Uebergang der Fasern des Horner'schen Muskels in die der Lidspalte am nächsten liegenden Faserzüge des M. orbicularis. Einige der hinteren Oberfläche angehörige Bündelchen verlaufen gekreuzt, vom unteren Rande des Horner'schen Muskels zum oberen Lid und umgekehrt. Nach diesem Befunde ist der Horner'sche Muskel als ein Theilstück des M. orbicularis aufzufassen. Während die Hauptmasse der Fasern mit dem vor dem Thränensacke liegenden Lig. palpebrale mediale in Verbindung steht, nimmt die Pars lacrimalis ihren Weg hinter dem Thränensacke vorbei.[1]

M. quadratus labii superioris ist mit drei Köpfen, einem Caput angulare, C. infraorbitale und C. zygomaticum angenommen worden. Es ist dies nicht ohne Opposition geschehen. Es hatte sich Krause schon in seinem ersten Abstimmungsheft (S. 60) gegen die Zusammenfassung der drei MM. levator labii superioris proprius, levator labii superioris alaeque nasi und zygomaticus minor zu einem einzigen ausgesprochen und betont, dass man dadurch nun vier Namen anstatt drei bekomme. Noch energischer als Krause hat sich Schwalbe (Absth. S. 145) gegen die Zusammenfassung getrennter Muskeln unter einen gemeinsamen Namen, wie Triceps surae und Quadratus labii superioris gewehrt. Er ist indessen mit seinem Protest nicht durchgedrungen. Offenbar haben die

[1] Eine nach Durchschnitten entworfene Darstellung vom Verhalten des Horner'schen Muskels und eine sehr instructive Zeichnung eines horizontalen Durchschnittes der Thränensackgegend finden sich in der *topographischen Anatomie* von J. Gerlach. München und Leipzig 1891. S. 172 ff.

langen älteren Namen etwas abschreckend gewirkt. Vereinfachung in der Hinsicht wäre möglich gewesen; so wollte Schwalbe einen Labialis superior und einen Nasolabialis an Stelle der früheren Levatoren setzen.

Raphe pterygomandibularis nach Waldeyer anstatt Lig. pterygomandibulare (Henle), weil es kein eigentliches Band ist. (Kr.)

Gegen die auch von der Commissionsmehrheit bevorzugte Bildung der Namen von Zungenbeinmuskeln M. omohyoideus, sternohyoideus u. s. w. hatte v. Kölliker Einspruch erhoben, indem hyoideus

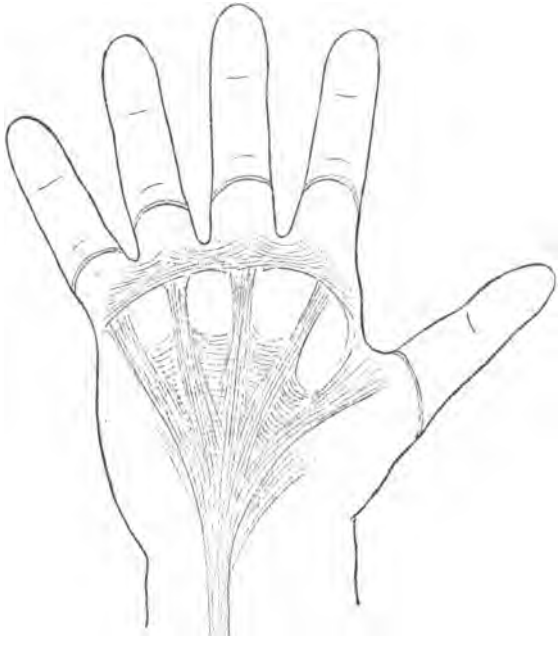

Fig. 1.

Fasciculi transversi [aponeurosis palmaris]. Braune's Lig. natatorium nach einer Zeichnung aus Braune's Nachlass.

zungenbeinähnlich bedeute, er schlug hyalis vor, M. omohyalis, sternohyalis u. s. w.

M. sternocleidomastoideus ist in München allen Gegenvorschlägen zum Trotz wieder feierlich in seine Rechte eingesetzt worden. Theile[1] bezeichnet den von ihm in zwei zerlegten Muskel als Nutatores capitis und unterscheidet einen Nutator internus und externus. Von den Commissionsmitgliedern waren folgende Vorschläge eingegangen: M. quadriceps colli

[1] In Th. Sömmering's umgearbeiteter Anatomie. Bd. III, 1. S. 180.

oder M. sternocleido-occipitomastoideus durch v. Bardeleben, M. biceps colli durch v. Kölliker, M. obliquus colli durch Toldt.

Fasciculi transversi [Aponeurosis palmaris] sollen nicht die gewöhnlichen Querfasern der Aponeurose sein. Der Name ist vielmehr für das Band gewählt worden, welches Braune (mit einem meines Ermessens glücklicheren Ausdrucke) Lig. natatorium genannt hatte. Dies Band, welches meines Wissens von Braune zuerst in seiner Existenz und Bedeutung gewürdigt worden ist, besteht aus starken, unmittelbar unter der Haut liegenden, die Basen der Finger verbindenden Querfaserzügen. Eine kurze Erwähnung desselben findet sich in der unter Braune's Leitung entstandenen Arbeit von M. Grapow.[1] Ich füge eine Federskizze des Bandes bei, die nach einer Zeichnung des Braune'schen Nachlasses entworfen ist. Andeutungsweise finden sich die Streifen des Lig. natatorium Braune's schon bei Sappey[2] abgebildet. Zwischen den zu den Fingerbasen verlaufenden Längsstreifen, seinen „bandelettes" zeichnet Sappey ein System von Querfaserzügen, welche den Raum bis beinahe zum Fingeransatz hin ununterbrochen ausfüllen. Diese Querstreifen lässt er von den Köpfchen der Metacarpalknochen ausgehen. Von Braune und Grapow wird das physiologische Hauptgewicht darauf gelegt, dass zwischen den Streifen des Lig. natatorium und der eigentlichen Palmarfascie ausgiebige Lücken für den Durchtritt von Venen vorhanden sind, wodurch die Einrichtung die Bedeutung eines Saugapparates bekommt.

Scalenus minimus ist der kleine zwischen den Plexus brachialis und die Art. subclavia sich einschiebende Muskel, welcher vom Querfortsatz des 6. oder des 6. und 7. Halswirbels zur ersten Rippe und mit einer ferneren Anheftung zur Pleurakuppel geht. Der Muskel ist schon von Albin beschrieben worden, seine Bedeutung als Spanner der Pleurakuppel hat besonders Zuckerkandl hervorgehoben.[3] Zuckerkandl hat den Muskel unter 60 Leichen 22 Mal beiderseits vorhanden, 17 Mal beiderseits fehlend, 12 Mal nur rechts und 9 Mal nur links vorhanden gefunden. Wenn der Muskel fehlt, so findet sich an seiner Stelle ein von den unteren Halswirbeln zur Pleurakuppel und zur ersten Rippe gehender Bandstreifen das Lig. costopleurovertebrale von Zuckerkandl.

Ligamentum fundiforme penis. Unter dem Namen eines Lig. suspensorium penis superficiale s. elasticum hat Luschka[4] ein fast aus-

[1] Ueber die Anatomie und physiologische Bedeutung der Palmaraponeurose. *Dies Archiv.* 1887. S. 155.

[2] *Traité d'Anatomie.* 1876. II. S. 363.

[3] His und Braune, *Zeitschrift für Anatomie und Entwickelungsgeschichte.* 1877. Bd. II. S. 56 ff.

[4] *Topographische Anatomie des Beckens.* S. 320.

schliesslich aus elastischen Fasern gebildetes breites Band beschrieben, welches von der Linea alba, etwa drei Finger breit über der Symphyse beginnt und mit zwei unter dem Penis wieder zusammentreffenden Schenkeln den letzteren umgreift. Dieses elastische Band findet sich oft sehr mächtig entwickelt, auch kann ein Theil seiner Fasern nach dem Scrotum ausstrahlen. Auf Braune's und meinen Vorschlag (Absth. S. 149) war der Apparat in einer früheren Abstimmung als Funda penis bezeichnet worden, was die Redaction neuerdings in Ligam. fundiforme umgewandelt hat.

Das Gebiet der Leistengruben hat die Commission bei ihren Verhandlungen in München dahin geordnet, dass sie nur zwei Leistengruben, eine laterale und eine mediale angenommen und die medianwärts vom Ligamentum umbilicae laterale befindliche Grube als Fovea supravesicalis bezeichnet hat. Schwalbe hatte zu der betreffenden Abstimmung eine tabellarische Uebersicht von Bezeichnungen aus elf deutschen, vier französischen und zwei englischen Lehrbüchern zusammengestellt. Elf von den siebzehn angeführten Autoren hatten drei Leistengruben, eine laterale, eine mittlere und eine mediale unterschieden, wogegen sich bei Führer, bei Richet und bei Sappey die am meisten medianwärts gelegene der drei Gruben mit besonderem Namen als Fovea pubovesicalis bezeichnet fand.

Zu der medialen Leistengrube stehen nun die beiden Gebilde in inniger Beziehung, welche Braune als Henle'sches und als Hesselbach'sches Band unterschieden hatte, und welche in unserer Liste als Falx [aponeurotica] inguinalis und als Ligam. interfoveolare [Hesselbachi] verzeichnet stehen. Diese Gebilde bedürfen hier einer besonderen Besprechung.

Nach Wegnahme des Bauchfelles von der Rückseite her, findet man bei richtiger Anspannung der Bauchwand zwischen der Anheftungsstelle des M. rectus und dem inneren Leistenring zwei Züge von kräftig entwickelten Fasern. Der eine derselben, nach unten und nach oben hin sich verbreitend, bildet die mediale Begrenzung des inneren Leistenringes, der andere dagegen nimmt sich aus, wie eine sichelförmige Verbreiterung der Rectussehne. Braune, welcher diese Faserzüge zuerst von einander geschieden hat, bezeichnet den an den Rectus anstossenden als das Henle'sche, den an den Leistenring grenzenden als das Hesselbach'sche Band.[1] Sowohl das Henle'sche, als das Hesselbach'sche Band stehen ausserdem in breiter Verbindung mit dem Poupart'schen Bande. Zwischen dem Henle'schen und dem Hesselbach'schen Band liegt eine von lockerem Gewebe eingenommene Lücke, in welche man leicht den Finger eindrängen

[1] Braune, *Das Venensystem des menschlichen Körpers.* 1884, Text S. 66.

kann. Es ist diese Lücke die mediale Leistengrube. Räumt man das lockere Gewebe, welches die Grube verschliesst, hinweg, so kann man von da aus zum äusseren Leistenring vordringen, und der eingeführte Finger wird alsdann von zwei hintereinander liegenden Systemen von scharf vortretenden Coulissen eingeschnürt, hinten vom Henle'schen und vom Hesselbach'schen Band, vorn von den Rändern des äusseren Leistenringes. Das Hesselbach'sche und das Henle'sche Band liegen in der Rückwand des Leistencanales. Je breiter insbesondere das letztere ist, um so mehr wird das Gebiet der medialen Leistengrube eingeengt und um so geringer

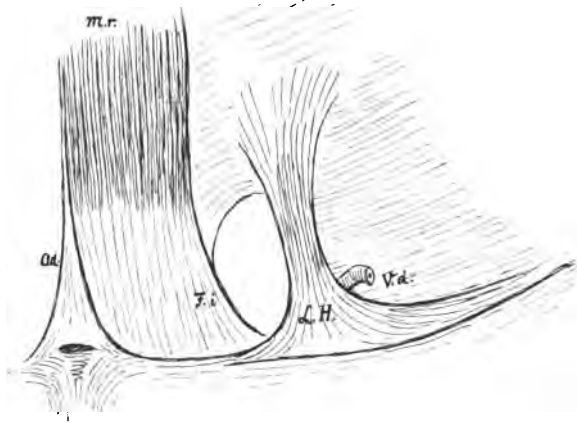

Fig. 2.

Umgrenzung der medialen Leistengrube, von innen her praeparirt.

Ad. Adminiculum lineae albae. *F. i.* Falx inguinalis [Henle'sches Band v. Braune]. *LH.* Lig. interfoveolare [Hesselbach'sches Band v. Braune]. *Mr.* M. rectus abdominis. *V. d.* Vas deferens.

die Disposition zur Bildung directer Leistenhernien. Alle diese Verhältnisse sind den Studirenden im Praeparirsaale bei der Praeparation von hinten her leicht anschaulich zu machen.

Das von Braune als „Hesselbach'sches Band" bezeichnete Gebilde findet sich in der für die Bruchlehre grundlegend gewordenen Arbeit Hesselbach's[1] in verschiedenen Tafeln (III, IV, X, XI und XV) in vorzüglicher Weise wiedergegeben. Es erscheint hier als ein zwischen die mediale Leistengrube und den inneren Leistenring eingeschobene, nach auf- und nach abwärts breit austrahlende Faserplatte. Weniger bestimmt lautet Hesselbach's Darstellung im Text. Eine von ihm als „inneres Leistenband" bezeichnete Membran besteht aus stärkeren über den Schenkel-

[1] *Untersuchungen über Leisten- und Schenkelbrüche.* Würzburg 1814.

canal hinwegziehenden und aus schwächeren, gerade nach aufwärts steigenden Fasern. Die Membran steht mit den Bauchmuskeln in Zusammenhang und sie unterstützt diese in ihrer Wirkung. An der Stelle seitlich vom Rectusrande ist die Membrann dünn und schlaff und sie ist hier manchmal gegen den vorderen Leistenring in eine seichte Grube ausgezogen.

Henle beschreibt in seiner Muskellehre (1. Aufl. S. 71) als Ligam. inguinale internum mediale eine Faserplatte, welche medianwärts mit ihren von der Linea iliopectinea ansteigenden Fasern dem Rande des M. rectus sich anlegt. Sie erscheint wie eine Ausbreitung seiner lateralen Sehne

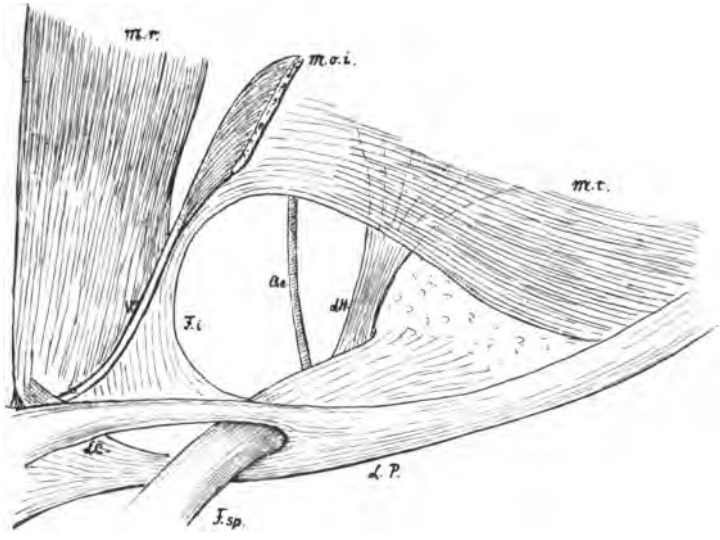

Fig. 3.

Umgrenzung der medialen Leistengrube von vorneher praeparirt. Die Aponeurose des M. obliquus ext. ist bis auf den schmalen in das Poupart'sche Band übergehenden unteren Abschnitt entfernt. Auch vom M. obliquus internus ist nur ein schmaler Rest (*M. o. i.*) erhalten. Von M. rectus (*M. r.*) ist das vordere Scheidenblatt weggenommen, mit Ausnahme eines schmalen Streifens (*V*). Auch der M. pyramidalis ist beseitigt. Man sieht den Uebergang der Sehne des M. transversus abdominis in die Falx inguinalis und den Anschluss der letzteren, unmittelbar an die Rectusscheide, mittelbar an die Rectussehne. *L. H.* Hesselbach'sches Band. *L. C.* Colles'sches Band. *F. sp.* Funiculus spermaticus. *A. e.* Arteria epigastrica inferior.

und erstreckt sich lateralwärts bis zum inneren Leistenring. Von dieser Faserplatte giebt Henle a. a. O. Fig. 32 eine bildliche Darstellung, und es ist an derselben eine mediale Leistengrube nicht unterschieden. Somit umfasst Henle's Lig. ing. int. mediale nicht nur die von Braune als Henle'sches Band bezeichnete, dem M. rectus sich anlegende Platte, sondern zugleich auch das davon ungesonderte Hesselbach'sche Band.

An Stelle der von Braune eingeführten persönlichen Namen hatten wir im letzten Nomenclaturhefte (S. 928) vorgeschlagen Aponeurosis falciformis [M. recti abdominis] und Lig. interfoveolare [Hesselbachi]. Ersteren Namen haben wir seitdem, aus gleich zu erörternden Gründen, umgewandelt in Falx [aponeurotica] inguinalis. Das Lig. interfoveolare enthält stets bogenförmig ansteigende Muskelfasern, die in der Regel unmittelbar in den M. transversus verfolgbar sind; dieselben wurden von Braune, nach Luschka's Vorgang, als M. puborectalis bezeichnet, ich wünschte dieselben als M. interfoveolaris in unsere Liste aufzunehmen, bin indessen damit in Minderheit geblieben.

Die obige auf der Praeparation von hinten her basirende Darstellung giebt übrigens nur ein unvollständiges Bild vom Verhalten des Henle'schen und des Hesselbach'schen Bandes. Beide Faserzüge stehen, wie dies Braune dargethan hat, in ganz bestimmten Beziehungen zum M. transversus abdominis.

Bei Praeparation von vornher zeigt sich das Henle'sche Band als eine umgebogene Fortsetzung von der Sehne des M. transversus, und es hängt zunächst mit der Scheide des Rectus und nur mittelbar mit dessen Sehne zusammen. Auf die Verbindung der lateralen Rectussehne mit der Scheide hatte schon Henle hingewiesen. Das Hesselbach'sche Band aber kann sich mit seinen oberen, hinter den unteren Transversusbündeln emporsteigenden Fasern bis in die hintere Rectusscheide fortsetzen und den Rand der Douglas'schen Linie erreichen. Wie Braune dies ausdrückt, so erscheint das Hesselbach'sche Band als eine Beckeninsertion des M. transversus. Diese Verhältnisse finden sich in Taf. 10 des grossen Venenatlas von Braune illustrirt. Die mediale Leistengrube lässt sich somit verstehen als eine in der Anheftungssehne des M. transversus befindlichen Lücke, die sich schräg zwischen einem lateralen Blatte, dem Hesselbach'schen, und einem medialen, dem Henle'schen Band hindurchzieht. Zur Ergänzung der in nur wenigen Händen befindlichen Braune'schen Tafel gebe ich beistehend eine Skizze der Verhältnisse nach einem von Prof. Spalteholz von vornher gemachten Praeparate. Will man von hintenher die Beziehungen des Henle'schen Bandes, unserer nunmehrigen Leistensichel zum M. transversus erkennen, so hat man zu dem Zwecke das Hesselbach'sche Band von seiner unteren Anheftung zu lösen und vom M. transversus, soweit es ihm anliegt, loszutrennen.

Bursae et Vaginae mucosae.

Dieser Abschnitt ist, wie früher erwähnt, vom Hrn. Collegen Toldt zusammengestellt worden. Die dabei leitenden Grundsätze waren folgende:[1]

[1] Diese Grundsätze, sowie die nachfolgenden Erläuterungen sind dem Manuskript von Hrn. Collegen Toldt entnommen.

Die Bursae mucosae und die Vaginae tendinum sind getrennt aufgeführt. Zu den letzteren sind jene geschlossenen Schleimsäcke gerechnet, welche eine oder mehrere Sehnen in deren Verlauf, ganz oder zum grössten Theil, auf gewisse Strecken hin umfassen. Die an den Endstücken von Sehnen liegenden, zwischen Sehnen und Knochen sich einschiebenden Säcke werden als Bursae subtendineae von den Vaginae tendinum getrennt. So liegt z. B. die Vagina m. tibialis anterioris im Verlauf der Sehne dieses Muskels, da, wo sich derselbe unter den Ligg. transversum und cruciatum hinzieht, die Bursa [subtendinea] m. tibialis anterioris dagegen befindet sich zwischen dem Endstück der Sehne und dem darunterliegenden Knochen. Bursae subtendinae finden sich auch da, wo Sehnen um Knochen sich herumschlingen. Ausser den Bursae mucosae subtendineae lassen sich unterscheiden:

Bursae muc. subcutaneae
„ „ submusculares
„ „ subfasciales.

Dieselben sind indessen im Verzeichniss nicht getrennt, sondern nach Regionen geordnet und zusammengefasst. Die Sehnenscheiden sind ihrer praktischen Wichtigkeit wegen alle aufgeführt. Von den Bursae musocae nur diejenigen, welche:

a) nach bisherigen Erfahrungen in mehr als 30—40 Procent der Fälle vorkommen, oder die

b) erfahrungsgemäss von praktischer Wichtigkeit sind, oder

c) die ein besonderes morphologisches oder physiologisches Interesse darbieten.

Alle Namen sind sachlich und sprachlich nach gleichen Grundsätzen gebildet und demnach ist es leicht, in vorkommenden Fällen auch für solche Schleimsäcke Namen aufzustellen, welche im Verzeichniss nicht enthalten sind.

Bursa subcutanea prominentiae laryngeae kommt bei Verneuil als B. serosa antethyreoidea subcutanea vor. Sie liegt (meist nur bei Männern) vor dem obersten Theil des Schildknorpels und ist sichtlich durch die Prominentia laryngea veranlasst.

Bursa m. sternohyoidei kommt unter diesem Namen bei Plenk vor. Verneuil nennt sie B. serosa subhyoidea profunda. W. Gruber und andere haben dafür die Namen: B. infrahyoidea, s. thyreohyoidea, s. thyreohyoidea anterior. Bei Rosenmüller kommt sie (unter Berufung auf Plenk) als B. vesicularis m. sternohyoidei vor. Sie liegt median oder zu beiden Seiten der Medianebene, d. h. unpaarig oder paarig hinter dem Anheftungstheil des Muskels unter dem Zungenbein.

Bursa m. thyreohyoidei ist häufiger als die vorige, sie liegt seitlich unter dem grossen Horn des Zungenbeines, bedeckt von dem oberen Endstück des M. thyreohyoideus. Sie heisst bei den Autoren B. thyreohyoidea profunda s. lateralis.

B. muc. subacromialis und subdeltoidea fliessen oft zu einer einzigen grossen Masse zusammen.

B. m. extensoris carpi radialis brevis liegt an der Basis ossis metacarpi III.

B. m. flexoris carpi ulnaris liegt am Os pisiforme.

B. m. flexoris carpi radialis liegt im Sulcus ossis navicularis.

Bursae glutaeofemorales. Unter der Bezeichnung ist auch die Bursa glutaeofascialis der Autoren mitbegriffen.

B. iliaca subtendinea liegt an der Insertion des M. iliopsoas am Trochanter minor.

B. m. pectinei gleichfalls am Trochanter minor an der Insertionsstelle des gleichnamigen Muskels.

B. praepatellaris subfascialis ist die B. patellaris subfascialis von Linhart (B. praepatellaris media s. subaponeurotica von W. Gruber), sie liegt zwischen der Fascia lata und der Sehnenausbreitung des M. extensor quadriceps.

B. praepatellaris subtendinea ist die B. patellaris profunda nach Luschka (B. praepatellaris profunda s. subtendinea von W. Gruber), sie liegt zwischen der Sehne des M. extensor quadriceps und dem Bereich der Patella.

B. infrapatellaris profunda liegt zwischen dem Lig. patellae und der Tibia.

B. anserina liegt unter dem Sehnenfächer, zu welchem die Endstücke der Mm. gracialis, sartorius und semitendinosus an der Tibia zusammentreten. Dieser Fächer ist von einigen Anatomen als Pes anserinus bezeichnet worden.[1]

Splanchnologie.

Als Tonsilla lingualis ist von der Commission, nach Coll. Waldeyer's Vorschlag, die Gesammtheit der der Zungenwurzel angehörigen Balgdrüsen, der Folliculi tonsillares zusammengefasst worden.

Sulcus terminalis, (Ductus lingualis), *Ductus thyreoglossus*, Sinus tonsillaris, Plica triangularis, Fossa supratonsillaris. In Betreff dieser Bildungen kann ich auf meine Anatomie mensch-

[1] Langer-Toldt *Anat.* 5. Aufl. S. 235.

licher Embryonen (III. Leipzig 1885) verweisen, welcher auch die beistehenden Abbildungen (Fig. 4, 5 und 6) entnommen sind. Der Zungenkörper und die Zungenwurzel gehen aus zwei ursprünglich getrennten Anlagen hervor, der Körper aus einem von dem Boden der Mundhöhle unpaarig emportretenden Wulst (dem Tuberculum impar), die Zungenwurzel aus den von beiden Seiten her zusammentreffenden inneren Hervorwölbungen der zweiten und dritten Schlundbogen. An der Grenze der beiden Anlagen erhält sich in der Regel zeitlebens eine im Winkel gebrochene Furche der Sulcus terminalis linguae. Das hintere Ende der Furche endet im Foramen caecum, das vordere läuft jederseits vor dem Arcus palatoglossus aus. Die Bogenlinie der Papillae vallatae liegt 5—8 mm weit vor dem Sulcus terminalis im Gebiete des eigentlichen Zungenkörpers. Vom Foramen caecum aus reicht häufig ein Gang der Ductus lingualis bis in eine Tiefe von $^1/_2$ oder 1 cm und darüber, in der Richtung nach dem Zungenbein herab. Dieser Gang ist ein Rest des embryonalen Ductus thyreoglossus, welcher zu Ende des ersten Monats vom Mundrachenraum aus nach der mittleren Schilddrüsenanlage hingeführt hatte (Fig. 4 u. 5).

Der aus den zwei Schlundbogen hervorgegangene Arcus glossopalatinus läuft medialwärts in eine scharf begrenzte dreieckige Schleimhautfalte aus, die Plica triangularis. Diese beginnt oben schmal und verbreitert sich bei ihrem Ansatz an die Zunge. Hinten und lateralwärts von ihr liegt eine beim Foetus tiefe Bucht, der Sinus tonsillaris, von deren Grund aus sich die Gaumentonsille entwickelt (Fig. 6). Je nach Grad und Ausdehnung der adenoiden Wucherungen können nun folgende verschiedene Möglichkeiten eintreten:

1. Die Tonsille hebt sich als scharf umgrenzter Wulst von der übrigen Bucht ab, und über ihr liegt eine hoch hinauf sich erstreckende Fossa supratonsillaris.

2. Die Tonsille füllt die Bucht beinahe vollständig aus, wobei die Fossa supratonsillaris noch offen sein kann. Die Plica triangularis liegt dem unteren Theil der Tonsille flach auf und verwächst mit ihr, ohne indessen ihre scharfe Abgrenzung einzubüssen.

3. Es kommt auch an der freien Oberfläche der Plica triangularis zur Entwickelung von Lymphknötchen, und in extremen Fällen verliert sich deren Abgrenzung gegen die übrige Tonsille.

Recessus pharyngeus [Rosenmuelleri]. Merkel scheidet in seiner topographischen Anatomie (I, 416) nach Tourtual den Recessus infundibuliformis [Rosenmuelleri] von der zu ihm hinführenden Seitenrinne des Pharynx, die er mit Tourtual als Sinus faucium lateralis bezeichnet. Die Commission hat auf die Aufnahme letzterer Bezeichnung verzichtet.

Charakteristisch für den Rosenmueller'schen Recessus ist seine Lage hinter der knorpeligen Tuba Eustachii, während der Tourtual-Merkel'sche Sinus lateralis weiter unten, hinter der Plica salpingopharyngea liegt.

Auch in Betreff der Bursa pharyngea verweise ich auf die einlässliche Besprechung von Merkel (a. a. O. 413). Nach meinem Dafürhalten muss die Bursa pharyngea mit den durch die Mm. recti capitis anteriores bedingten Wölbungen der hinteren Pharynxwand in Verbindung gebracht werden. Bei der Darstellung von hintenher zeigt der uneröffnete Pharynx drei leistenartige Hervortreibungen seines Anheftungs-

Fig. 4.

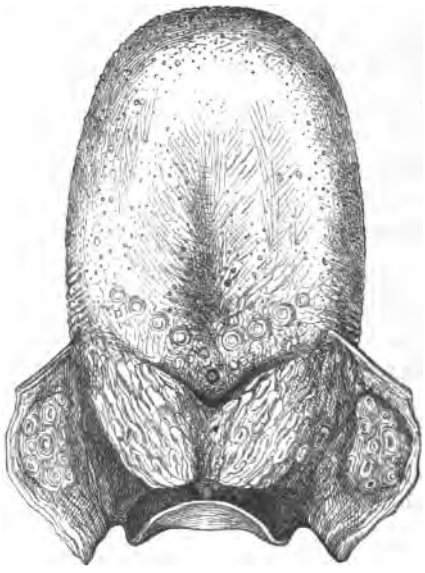

Fig. 5.

Zunge eines m. Foetus von 6 Monat und eines erwachsenen Menschen. Sulcus terminalis und Foramen caecum.

gebietes. Die beiden seitlichen Leisten sind die von aussenher gesehenen Rosenmueller'schen Taschen. Die in der Mittelebene liegende, am Tuberculum pharyngeum oss. occipitis festhaftende Leiste schiebt sich zwischen die beiden Muskelansätze ein, und ihr entspricht, bevor es zur ausgiebigen Entwickelung der Rachentonsille kommt, an der Innenfläche der hinteren Pharynxwand eine mediane Längsfurche. Die Rachentonsille zeigt, ähnlich der Zungentonsille, zur Zeit ihres ersten Auftretens ein System nach abwärts convergirender Faltenzüge mit zwischenliegenden Furchen. Die mittlere dieser Furchen führt zur Bursa pharyngea, daher Merkel die Bursa kurzweg als mediane Tonsillenspalte gedeutet hat.

Areae gastricae sind die insbesondere beim Etat mamelonné, aber auch sonst auftretenden Hervorragungen der Magenschleimhaut, welche Drüsengruppen entsprechen. (Absth.)

Pars analis recti. Bei französichen Anatomen findet man diese praktisch so wichtige Gegend einlässlicher behandelt, als in den deutschen Lehrbüchern. Sappey[1] beschreibt zunächst die Morgagni'schen Valvulae semilunares, deren Zahl er auf 3—8, in der Regel auf 5 oder 6 bestimmt. Sie liegen am unteren Rande des Sphincter ani internus. Durch Vereinigung ihrer Endstreifen entstehen die Columnae ani. Die von den Valvulae ani umgriffenen Sinus können leicht der Sitz von Entzündungen und damit von Abscess- und Fistelbildung werden. (Ribes.)

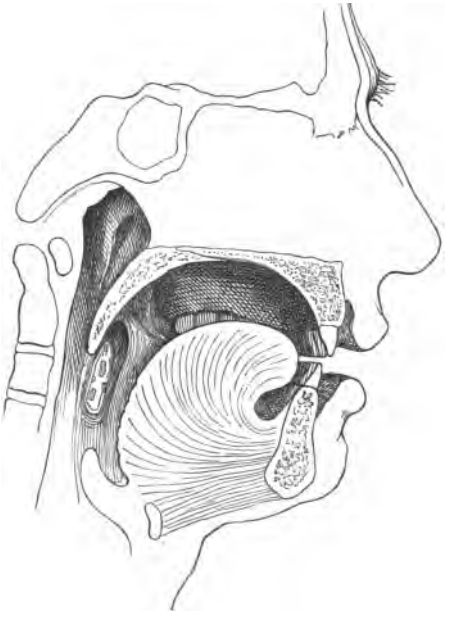

Fig. 6.
Plica triangularis und Fossa supratontillaris vom Erwachsenen.

Von den Venen des Rectums sagt Sappey, dass sie im unteren Viertel des Rohres stark entwickelt sind, insbesondere aber im Gebiete der halbmondförmigen Schleimhautfalten. Sie bilden hier den Plexus haemorrhoidalis, den häufigen Ausgangspunkt der als Hämorrhoiden benannten Geschwülste. Beim Lospraepariren der Schleimhaut des ausgeschnittenen und aufgespannten Rectums findet man stets eine grosse Zahl von verticalen Venenstämmchen, welche vom unteren Rande des M. sphincter internus ausgehen. Diese Venen tragen oft ampullenförmige Erweiterungen von der Grösse eines Hirsekornes bis zu der einer Linse. Solche Erweiterungen treten selbst bei Kindern auf und werden später zum Ausgangspunkt hämorrhoidaler Geschwülste.

Unsere Sammlung enthält ein älteres von E. H. Weber herrührendes (trockenes) Injectionspraeparat des Rectums, an welchem die Venenwurzeln der Pars analis besonders schön hervortreten. Man sieht daran die von Sappey beschriebenen zahlreichen senkrechten Stämmchen, welche aus den

[1] *Traité d'Anatomie déscriptive.* 3. édition 1879. T. IV. p. 283.

dichten Geflechten der Sinus heraufsteigen, um sich dann 3—4 cm hoch über dem Anus in ringförmig verlaufende Gefässe einzusenken. Dies Praeparat zeigt auch die ampullenartigen Erweiterungen der kleinen Venen des Hämorrhoidalgeflechtes.

Noch ausführlicher als bei Sappey und zugleich von sehr guten Abbildungen begleitet, ist die Darstellung der Gefässe der Pars analis recti bei Testut.[1] Die Länge der Pars analis beträgt beim Mann 3 beim Weib 2 cm. Der untere Theil derselben wird vom Sphincter ani externus wie von einem elastischen Ring umgeben. Der M. sphincter internus reicht nicht so tief herab, wie der Sphincter externus. Sein unterer Rand entspricht dem Uebergangsgebiet der Schleimhaut des Rectums in die äussere Haut. Bei Injection der Venen findet sich etwas oberhalb des Anus, in der Höhe der Valvulae semilunares ein System von ampullenförmig erweiterten Gefässen, welche zu einem zusammenhängenden Kranz zusammentreten. Dieselben liegen in der Tela submucosa, und die Grösse der Ampullen wechselt von der eines Hirsekornes bis zu der einer Erbse. Die Ampullen sind der Anfang hämorrhoidaler Geschwülste und fehlen beim Erwachsenen nie, wohl aber (im Gegensatz zu Sappey) beim Neugeborenen. Die Figur 1374 von Testut zeigt den dichten Plexus haemorrhoidalis bis auf die Höhe des Sphincterwulstes sich erstreckend. Von da ab nach auswärts folgen vereinzelnte Abzugsvenen (Anastomoses sous-sphincteriennes im Gegensatz zu den Anastomoses sus-sphincteriennes und trans-sphincteriennes).

Zu vergleichen mit Testut's Abbildungen der Mastdarmvenen sind auch diejenigen, welche Luschka in seiner Topogr. Anatomie des Beckens, S. 215, giebt.

Ueber die histologischen Verhältnisse der Pars analis recti hatte sich schon Henle[2] ausgesprochen: Die Schleimhaut der Columnae und ihrer Zwischenräume zeichnet sich vor derjenigen der überliegenden Abschnitte des Rectums durch die Anwesenheit ansehnlicher, zum Theil zusammengesetzter Gefässpapillen, durch den Mangel an Drüsen und durch das Vorhandensein eines mächtig geschichteten Plattenepithels aus. Längsbündel von organischen Muskelfasern bedingen die Vortreibungen der Schleimhaut. Aehnlich wie Henle beschreibt auch W. Krause[3] die Schleimhaut der Pars analis recti. Für die in den Columnen enthaltenen glatten Muskelbündel giebt er in einer Note den Namen Sustentator tunicae mucosae oder oder Dilatator ani internus. Der Sphincter ani internus hört, wie dies auch eine Figur von Henle (a. a. O. Fig. 133) zeigt, mit

---

[1] *Traité d'Anatomie humaine.* 1893. Bd. III. S. 553 und 578 ff.

[2] *Eingeweidelehre.* S. 180.

[3] *Anatomie* II. S. 463.

dem Beginn der Columnae auf, die Lieberkühn'schen Drüsen reichen nicht soweit herab, als der Sphincter internus. Ich übergehe die ähnlich lautenden Angaben anderer neuerer anatomischer Werke. In Betreff des Uebergangs der Epithelien bemerkt Krause, dass an der Grenze des Darmepithels und des geschichteten Afterepithels eine 0·2 mm breite Demarcationslinie von Uebergangsepithel sich finde, wogegen der Uebergang des Afterepithels zur Epidermis allmählich erfolge. Zwei gezackte Grenzlinien, eine „Linea anorectalis" und eine „Linea anocutanea" unterscheidet Debierre,[1] letztere scheint mit der Linea sinuosa analis von Rauber[2] identisch zu sein, jenseits von welcher Haare nebst Talgdrüsen und Gl. circumanales auftreten.

Die Pars analis recti umfasst, obiger Darstellung zufolge, das Gebiet der Columnae rectales, der Sinus rectales und des Annulus haemorrhoidalis.[3] Letzteres Wort ist vom Redactionsausschuss neu eingeführt, und wir bezeichnen damit den durch den Sphincter externus vorgetriebenen, die eigentliche Afteröffnung umgebenden Ringwulst.[4] Am oberen Rande des Annulus haemorrhoidalis liegen die Sinus rectales und in ihn inseriren sich die Columnae. Er ist der Träger vom unteren Abschnitt des venösen Plexus haemorrhoidalis.

Nasus. Soweit die hier aufgezählten Namen den bisherigen Lehrbuchbedarf überschreiten, sind sie zum grossen Theil G. Schwalbe[5] entnommen, welcher sich seinerseits in manchen Punkten an H. Meyer angeschlossen hat. Limen nasi ist der Grenzwall zwischen dem von den beweglichen Knorpeln eingefassten Vestibulum und der eigentlichen Nasenhöhle. Ueber dem Limen liegt das Atrium meatus medii (die Carina von Merkel), in das von oben her der schräg herabsteigende Agger nasi, das Rudiment einer vorderen Muschel, hereinreicht. Sulcus olfactorius ist die schmale Spalte, welche vom Atrium aus zwischen dem Agger nasi und dem Dach der Nasenhöhle gegen die Lamina cribrosa und gegen den vorderen Theil der Regio olfactoria hinaufführt. Recessus sphenoethmoidalis ist die im Bereich der oberen Muschel liegende, zuweilen von einer Concha suprema überragte, dem oberen Nasengang parallele Rinne. Meatus nasopharyngeus ist der unter dem Keilbeinkörper durch, in den Pharynx sich öffnende Theil des Nasenraumes. Als Meatus nasi communis haben wir die neben dem Septum liegende, durch die gesammte

[1] *Traité élémentaire d'Anat. de l'homme.* 1890. II. 425.

[2] *Anatomie des Menschen.* 1892. I. 609.

[3] Testut citirt als Specialarbeiten über den Anus: Duret, Hermann, Symington uod Quenu.

[4] Siehe Langer-Toldt's *Anatomie.* 5. Aufl. S. 306.

[5] *Anatomie der Sinnesorgane.* Leipzig 1887.

Höhe des Nasenraumes sich erstreckende Spalte bezeichnet. Processus sphenoidalis septi cartilaginei (Kölliker) ist ein 4—6 mm breiter zungenförmiger Fortsatz des Scheidewandknorpels, welcher dem unteren Rande der Lamina perpendicularis des Siebbeines folgt und von den beiden Randplatten des Vomer mehr oder minder vollständig eingeschlossen wird.

Larynx. In einem der Anatomie des Stimmbandes gewidmeten Aufsatze erörtert B. Fränkel[1] die historische Umbildung der auf Stimmritze und Stimmbänder bezüglichen Namen. Den Namen Glottis hat Galen geschaffen und für ein körperliches Gebilde gebraucht, das er den Zungen eines Musikinstrumentes vergleicht. Vesal und Fabricius ab Aquapendente bezeichneten mit demselben Namen abwechselnd die Stimmritze und die sie umfassenden Lippen. Die feste Einbürgernng der Worte Glottis für Stimmritze und Ligamenta glottis für Stimmbänder führt sich auf Morgagni (1718) zurück, der Gebrauch des Ausdruckes Chorda vocalis auf Ferrier (1744). Das Wort Stimmband Lig. vocale scheint erst in diesem Jahrhundert aufgekommen zu sein, es findet sich zuerst bei Liscovius (1814). Beachtenswerth erscheint auch die Definition, welche Luschka in seiner Monographie über den Kehlkopf (Tübingen 1871 S. 48) für das Wort Glottis giebt: „Indem die beiden Stimmbänder zusammen das für die Tonerzeugung nöthige Zungenwerk (Glottis) ... darstellen, kann die zwischen ihnen befindliche Spalte selbstverständlich nicht Glottis heissen, sondern muss nothwendig von dieser als Rima glottidis unterschieden werden."

Nachdem Lauth (1835) die elastische Haut des Kehlkopfes und als deren Bestandtheile die elastischen Ligg. thyreoarytaenoideae nachgewiesen hatte, trat im Wortgebrauch ein gewisser Conflict ein, indem einige Autoren unter den Chordae vocales oder Ligg. vocalia nur die elastischen Ligg. thyreoarytaenoidea verstanden, andere dagegen, und unter diesen besonders die Laryngologen, mit dem Worte Stimmband die gesammte, die Glottis umfassende Lippe bezeichneten. Fränkel, der auf diesen Widerspruch aufmerksam macht, bemerkt zwar, dass es vielleicht besser gewesen wäre, für das Gesammtgebilde einen eigenen Namen zu haben, wehrt sich aber weiterhin sehr entschieden und unter Ablehnung der Ansprüche der Anatomen, für die Ausdehnung des Wortes Stimmband auf den ganzen Stimmkörper.

Eine einheitliche und vereinfachte Namengebung auf diesem Gebiete ist unerlässlich, und auch die alten Bezeichnungen von Glottis vera und Glottis spuria, sowie die schwerfälligen Bezeichnungen von Ligg. thyreoarytaenoidea superiora und inferiora u. a. m. dürfen bei dem Anlasse

[1] *Archiv für Laryngologie.* I. S. 1.

unbedenklich über Bord geworfen werden. Die von der Commission angenommenen Namen sind:

Labium vocale für den prismatischen Gesammtkörper,
Plica vocalis für die Schleimhautfalte,
Lig. vocale für das elastische Band,
M. vocalis für den in der Stimmlippe gelegenen Muskel,
Glottis für den Stimmapparat, und
Rima glottidis für die Stimmritze.

Letztere beiden Worte werden also im ähnlichen Sinne unterschieden, wie Os der Mund und Rima oris die Mundspalte.

Für die unechten Stimmbänder der älteren Anatomen pflegen die Aerzte das bequemere Wort „Taschenband" zu gebrauchen, bei dessen Annahme haben wir:

Plica ventricularis, Taschenfalte,
Lig. ventriculare, Taschenband,
M. ventricularis, Taschenfaltenmuskel;

die von den beiden Taschenfalten eingefasste Spalte, die Glottis spuria der älteren Anatomen heisst, da sie den Ausgang des Vestibulums bildet,

Rima vestibuli.

Von den früheren Mm. thyreo-arytaenoidei der Autoren heissen somit jetzt:

der M. thyreo-arytaenoideus internus	M. vocalis,
der M. thyreo-arytaenoideus externus (Henle)	M. thyreoarytaenoideus,
der M. thyreo-aryepiglotticus (Henle) oder M. thyreo-arytaenoideus superior medialis (Krause)	M. ventricularis.

Macula flava soll die Stelle eines am vorderen Ende des Lig. vocale, in letzterem gelegenen elastischen Knötchens bezeichnen, das durch die Schleimhaut durchschimmernd, der letzteren eine gelbliche Färbung verleiht. Das Knötchen besteht aus einer Anhäufung von elastischem Gewebe, welches Luschka und Fränkel für Faserknorpel hielten. Mit dieser Macula flava ist die in unserem Verzeichniss unbenannt gebliebene Macula lutea nicht zu verwechseln, welchen Namen B. Fränkel[1] dem am hinteren Ende des Lig. vocale ebenfalls durch die Schleimhaut durchschimmernden Netzknorpel beilegt, der das vordere Ende des Proc. vocalis cart. arytaenoideae überdeckt. (Kr.)

Cartilago cuneiformis [Wrisbergi]. Die Bezeichnung als Wrisberg'scher Knorpel ist neuerdings von Fränkel[2] beanstandet worden, weil

[1] *Archiv für Laryngologie.* 1894. Bd. I. S. 14.
[2] *Archiv für Laryngologie.* Bd. II. Heft 2.

der Knorpel schon Morgagni und Camper bekannt gewesen sei. Nachdem der Knorpel so lange den Namen Wrisberg's getragen hat, erscheint eine Umtaufe bedenklich. Fränkel selber schlägt vor, es beim Namen Cart. cuneiformis bewenden zu lassen. Im Uebrigen verweise ich auf die in der Einleitung in betreff persönlicher Namen auseinander gesetzten Gesichtspunkte.

Das Lig. cricothyreoideum [medium] ist im Grunde kein unabhängiges Band, sondern der vordere Rand jenes Gebildes, das manche Anatomen als Conus elasticus bezeichnet haben. Deshalb verlieren sich auch bei der Praeparation von vorn her dessen Seitenränder nach der Tiefe hier ohne nachweisbare Grenzen. Den Gesammtconus bringt man zur Anschauung, wenn man nach Wegnahme eines Theiles der Schildknorpelplatte von der Seite her die Mm. cricoarytaenoideus lateralis, thyreoarytaenoideus und vocalis entfernt. Er erscheint dann als schräg abgedachte, gelbliche Membran, welche hinten mit der Cart. arytaenoidea, vorn mit der Cart. thyreoidea und nach abwärts durchweg mit der Cart. cricoidea zusammenhängt. Den oberen Rand des Conus bildet das Lig. vocale.

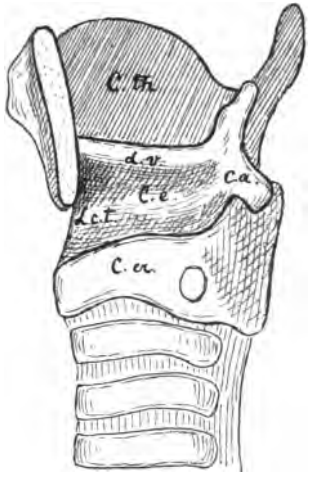

Fig. 7.

Kehlkopf mit praeparirtem Conus elasticus. Den oberen Rand des Conus bildet das Lig. vocale, den vorderen Rand das Lig. cricothyreoideum medium.

C. th. Cart. thyreoidea.
C. cr. Cart. cricoidea.
C. a. Cartilago arytaenoidea.
C. e. Conus elasticus.
L. v. Lig. vocale.
L. c. t. Lig. cricothyr. medium.

Da die gesammte Tela submucosa des Kehlkopfes reich an elastischem Gewebe ist, ist, so wurde sie von Lauth, Tortual, Luschka u. A. in ihrer Gesammtheit als Membrana elastica laryngis bezeichnet. Der Conus elasticus ist der untere Abschnitt dieser M. elastica; der obere, von der Plica aryepiglottica und vom Taschenband eingefasste Theil heisst die Membrana quadrangularis. Von diesen verschiedenen Namen sind die Membrana quadrangularis und der Conus elasticus von der Commission nicht angenommen worden.

Annulus urethralis vesicae. Werden Blase und Harnröhre von vorn her der Länge nach aufgeschnitten, so erscheint die Grenze beider Bildungen durch einen ringförmig hervortretenden Wulst bezeichnet, den wir den Annulus urethralis vesicae nennen. Je muskelkräftiger die Blase und je stärker sie contrahirt ist, um so kräftiger tritt auch der Ringwulst

hervor. Derselbe umschliesst den Anfangstheil der Harnröhre, gleichwohl werden wir mit demselben Rechte von einem Annulus urethralis vesicae reden, mit dem wir eine Portio vaginalis uteri anerkennen. Hervorgerufen wird er durch die in gebogenen Schleifen den Harnröhreneingang umfassenden, kräftigen Muskelzüge, welche man bisher gewohnt war, als M. sphincter vesicae internus zu bezeichnen. Die Commission hat diese Bezeichnung fallen lassen, und die Zukunft muss lehren, ob der Name wirklich entbehrt werden kann.

Am einfachsten macht sich der Uebergang von der Blase zur Harnröhre beim Weibe. Indem das Trigonum Lieutaudi gegen den Harnröhreneingang sich zuspitzt, geht von ihm aus eine Anzahl von fächerförmig convergirenden Schleimhautfältchen in die Harnröhre über, welche in eine an der Rückwand der letzteren befindliche Längsleiste, die Crista urethralis, sich fortsetzen. In der Harnröhre sind diese Fältchen durch zahlreiche, zarte Querbrücken verbunden und bilden vereint mit diesen ein sehr zierliches Maschenwerk. Der am Uebergange von der Blase zur Harnröhre befindliche Muskelring greift unter allmählicher Verjüngung in die letztere über. An seiner Innenseite entwickelt sich, vom Blasengrunde ausgehend, eine tief in die Harnröhre hinabreichende Längsfaserschicht.

Durch das Auftreten der Prostata compliciren sich beim Manne die Verhältnisse des Harnröhreneinganges. Immerhin ist es nicht schwer, die Einrichtungen im Beginn der männlichen Harnröhre auf die der weiblichen zurückzuführen. Der Annulus urethralis vesicae und der darunter liegende Muskelring treten im Allgemeinen beim Manne viel kräftiger hervor. Auch hier steigt ein System von Längsfalten durch das Orificium internum aus der Blase in die Harnröhre hinab. Die hintere Gruppe dieser Falten geht vom Trigonum Lieutaudi aus und erreicht den Colliculus seminalis, in welchen sich die Fältchen inseriren (als Frenula colliculi einiger Anatomen). Am stärksten pflegt die mittlere dieser Falten zu sein, welche als Anfang der Crista urethralis den medianen Zusammenhang der Uvula vesicae mit dem Colliculus herstellt. Auch im Eingange der männlichen Harnröhre sind die einzelnen Längsfältchen durch Querbrücken verbunden. Sehr auffallend ist bei muskelkräftigen Blasen das tiefe Zurückweichen des vom Prostatakörper umschlossenen Harnröhrchenabschnittes unter den Annulus urethralis. Zum Theil schon über dem Colliculus und neben demselben findet sich eine ausgeprägte Bucht, an der vorderen sowohl, als besonders auch an der hinteren Wand der Harnröhre.

Von den in Betracht kommenden Muskelschichten tritt die innerste Längsmuskelschicht, wie das Rohr eines eingeschobenen Trichters, tief in den Prostatatheil der Harnröhre hinab. Der mächtige Wulst des Ringmuskels liegt über dem Drüsenkörper der Prostata, grossentheils auch

scharf davon getrennt. Mit der Annäherung an die Harnröhre verliert der musculöse Ringwulst seine bestimmte Abgrenzung, und es zweigen sich Bündel von ihm ab, welche in die Substanz der Prostata eindringen und sich zwischen deren Drüsenlappen vertheilen. Vorn, wo der Drüsenkörper unterbrochen ist, legen sich unmittelbar an die Masse des Ringmuskels blattartig geschichtete Muskelzüge an, welche die Vorderseite der Harnröhre umfassen.[1]

Prostata. Corpus glandulare prostatae heisst die drüsenhaltige Hauptmasse des Organs, welche, wie wir durch Jarjavay, Luschka u. A.[2] wissen, als eine nach vorn geöffnete Spange den Anfangstheil der Harn-

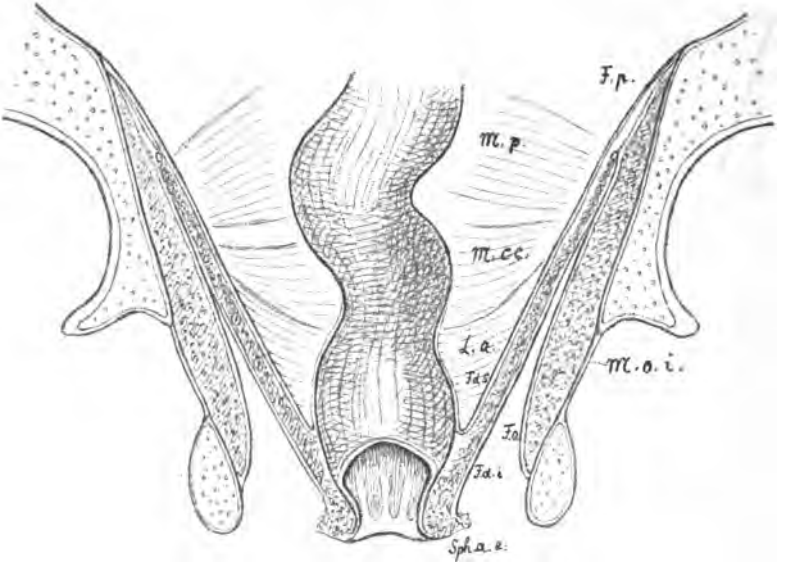

Fig. 8.
Diaphragma pelvis.

L. a. Musc. levator ani.
M. c. c. Musc. coccygeus.
M. p. Musc. piriformis.
M. o. i. Musc. obturator internus.
F. d. s. Fascia diaphragm. superior.
F. d. i. Fascia diaphragm. inferior.
F. p. Fascia pelvis.
F. o. Fascia obturatoria.
Sph. a. e. Sphincter ani externus.

---

[1] Ueber das Stratum internum der Tunica muscularis giebt die unter Langer gemachte Arbeit von Jurié (*Medic. Jahrbücher der k. k. Gesellschaft der Aerzte in Wien.* 1873. S. 427) an, dass die diese Schicht zusammensetzenden Längsbündel am Blasenscheitel am dichtesten angeordnet sind. Die vorderen Längsbündel der Blase sind bis in die vordere Wand der Harnröhre verfolgbar. An der hinteren Blasenwand sollen die Längsbündel sparsamer sein.

[2] *Topographische Anatomie des Beckens.* S. 296.

röhre umfasst. Der Schluss dieser Spange zu einem Ring wird durch Muskelgewebe hergestellt, das in seinen oberen Abschnitten aus glatten, in dem unteren aus quergestreiften Fasern besteht. Henle hatte dieses, sowie das sonstige, den Prostatatheil der Harnröhre umgreifende Muskelgewebe als Sphincter vesicae internus und externus bezeichnet. Die Commission hat von diesen Bezeichnungen abgesehen und nur einen M. prostaticus beibehalten.

Unter Isthmus prostatae wird der schmale Substanzstreifen verstanden, welcher zwischen dem Eintritte der Harnröhre und dem der Ductus ejaculatorii vorhanden ist, und der die beiden an der Basis stärker sich

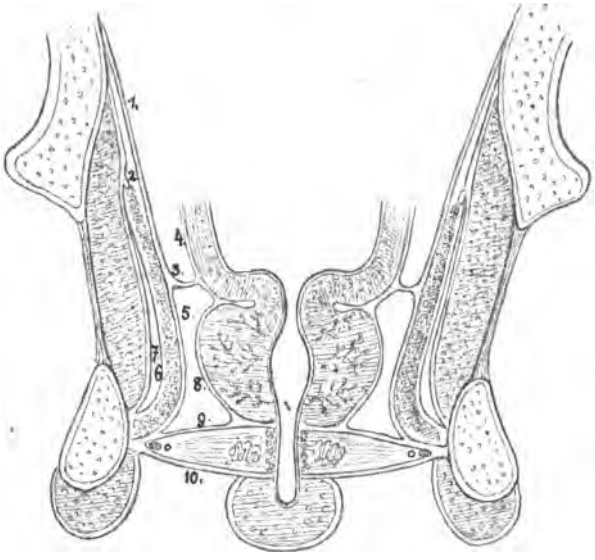

Fig. 9.

Vordere Hälfte des Beckens. Frontalschnitt durch Blase, Prostata, Trigonum urogenitale und Bulbus corp. cav. urethrae.

1. Fascia pelvis.
2. Arcus tendineus m. levatoris.
3. Arcus tendineus fasciae pelvis.
4. Fascia endopelvina.
5. Fascia superior diaphragmatis.
6. Fascia inferior diaphragmatis.
7. Fascia obturatoria.
8. Fascia prostatica.
9. Fascia superior trigoni urogenitalis
10. Fascia inferior trigoni urogenitalis.

hervorwölbenden Seitenlappen des Organs verbindet. Von einem Lobus medius als Varietät wird gesprochen, wenn sich vom Isthmus eine selbstständige Hervorragung abgrenzt.

Der Colliculus seminalis, das Caput gallinaginis der älteren Anatomen, umfasst nach der üblichen Darstellung den rundlichen Vorsprung, an welchem Vesicula prostatica und Ductus ejaculatorii sich öffnen, und

dazu eine längere, in die Harnröhre vorspringende Leiste, oder, um im Bilde des Schnepfenkopfes zu bleiben, den Kopf und den Schnabel. Nach der auf S. 135 gegebenen Darstellung erstreckt sich die Crista urethralis von der Uvula vesicae bis zum unteren Prostatatheile der Harnröhre, und der Colliculus seminalis gliedert sich der Crista als eine örtliche Anschwellung ein.[1]

Membranae deciduae. Von Seiten eines angesehenen Gynäkologen waren wir gebeten worden, die von Anfängern so leicht misszuverstehenden Ausdrücke einer Decidua reflexa und serotina durch angemessenere Namen zu ersetzen. Nach einigem Hin- und Hersuchen sind die Worte

Decidua capsularis anstatt *D. reflexa* und

Decidua basalis anstatt *D. serotina*

als passend befunden worden. Dieselben sind auch bei der Abstimmung durch die Commission mit grosser Mehrheit angenommen worden. Den Namen *Decidua vera* zu beseitigen lag kein dringender Grund vor.

Cavum pelvis. Unsere Namengebung weicht von der herkömmlichen in mehreren Punkten ab. Sie basirt auf einer scharfen Scheidung von Diaphragma pelvis und Trigonum urogenitale und ist, wie wir glauben, einfach zu handhaben.

Der untere Abschluss der Beckenhöhle wird durch den vom M. levator ani und vom M. coccygeus gebildeteten Muskeltrichter hergestellt, den schon H. Meyer in sehr zweckmässiger Weise als Diaphragma pelvis bezeichnet hat. Dieser Muskeltrichter wird von zwei Fascienblättern bekleidet, deren oberes wir die Pars diaphragmatica fasciae pelvis nennen und einem unteren, unserer Fascia inferior diphragmatis pelvis.

Die Verhältnisse der Fascia pelvis sind bekannt: sie besteht aus einem den M. levator ani und theilweise noch den M. obturator internus bekleidenden Seitenabschnitt und aus einem an die Beckeneingeweide herantretenden Theil. Luschka hatte diese beiden Abschnitte als Pars parietalis und Pars visceralis bezeichnet. An der Abzweigungsstelle des einen Theiles vom anderen liegt der Arcus tendineus der Fascie, welcher vorn in das Lig. puboprostaticum laterale sich fortsetzt, hinten mit der Spina ischii verbunden ist. Die Worte „parietalis und visceralis" werden nur auf seröse Häute angewandt, auch ziehen wir vor, von einer Pars diaphragmatica und einer Pars endopelvina, Fasciae pelvis zu reden. Letzteres Wort stammt von Langer und wird in der gegenwärtigen Wienerschule allgemein gebraucht.

Der Hauptmuskel des Beckendiaphragmas, der M. levator ani, entspringt von der Rückfläche des Schambeines und von einem sehnigen, der Fascia obturatoria eingewobenen Bogen, dessen beide Schenkel bis zum oberen

[1] Bei Toldt sind der Colliculus seminalis und die Crista urethralis Theile des Caput gallinaginis. Seine Crista umfasst somit nur den unteren Theil von der Unsrigen.

Beckenrand (der hintere bis zur Linea terminalis) heraufreichen. Dieser Bogen ist der Arcus tendineus musculi levatoris ani. Der Ausschnitt des Bogens reicht in extremen Fällen bis fast in die Höhe des Canalis obturatorius, in anderen Fällen steigt er an der Seitenwand des Beckens tief herab.[1] Durch den Ausschnitt hindurch sieht man nach Wegnahme der bedeckenden Fascie ein Stück des M. obturator internus. Mit der Fascia pelvis hat der Arcus tendineus musculi Nichts zu thun, er wird von dem Arcus tendineus fasciae gekreuzt, und beide sind leicht von einander zu trennen. Einzelne Muskelbündel des M. levator ani können vom Arcus tendineus fasciae, besonders von seinem vorderen Theile, herkommen, aber dies ist mehr Ausnahme denn Regel.

Der von der Spina ischii und dem Lig. sacrospinosum herkommende M. coccygeus wird vom hinteren Rande des M. levator oft noch eine Strecke weit überragt, ein Verhalten, das aus dem höheren Ursprunge des letzteren Muskels verständlich wird.

Während der Trichter des Beckendiaphragmas nach rückwärts durch seine Insertion am Kreuz- und am Steissbeine, sowie durch die medianen Faserverschränkungen zwischen After und Kreuzbeinspitze völlig verschlossen ist, bleibt in seinem vorderen, hinter der Schamfuge gelegenen Theile eine breitere Spalte, in welche beim Manne die Prostata, beim Weibe die Harnröhre und die Scheide sich einlagern. Der Muskel bietet in diesem vorderen Abschnitte noch bemerkenswerthe Eigenschaften: die Ursprungslinie der dünnen Muskelplatte bildet nämlich jederseits hinter dem Schambein einen den Obturatorursprung umgreifenden Bogen. Die scharfen Ränder der beiden Levatoren sind sich nicht zu-, sondern einander ab-

[1] Das Vorhandensein des Arcus tendineus musculi levatoris, seine Unabhängigkeit von der Beckenfascie und das Heraufsteigen seines hinteren Schenkels bis zur Linea arcuata des Darmbeines habe ich in „Braune und His, *Leitfaden für die Praeparanten der anatomischen Anstalt in Leipzig* 1883“ (S. 32) besprochen. Indem wir in unserem Praeparirsaal den Levator am assymmetrisch halbirten Becken von Innen her darstellen, gelangen diese Verhältnisse bei einem jeden Praeparat klar zur Anschauung. Kollmann lässt neuerdings den Levator ani ohne Weiteres von der Linea arcuata entspringen. Eine dünne Fortsetzung der Fascia obturatoria erstreckt sich vom Arcus tend. musculi bis zur Linea arcuata, dieselbe kann morphologisch, keineswegs aber physiologisch als Levatorsehne gedeutet werden. Der Sehnenbogen kann bei hohem Heraufsteigen des Muskels verkürzt sein, er kann aber nie vollständig fehlen, weil für den N. und für die Vasa obturatoria unter allen Umständen eine Durchtrittslücke erforderlich bleibt. Im Uebrigen giebt schon Luschka (*topograph. Anatomie des Beckens.* Tübingen 1864. S. 145) an, dass der Levator ani längs einer exquisit halbmondförmig ausgeschweiften Linie der Beckenfascie entspringt, und dass ein unmittelbarer Zusammenhang mit dem Arcus tendineus der Fascie „jedenfalls nicht regelmässig stattfindet“, da dieser Streifen in der Regel ohne Beschädigung des Muskels von diesem abgelöst werden kann.

gekehrt und sehen nach abwärts. Der mediale Abschnitt des Muskels bildet somit eine stumpfe, beim Manne der Prostata zugekehrte Umbiegungsfläche. Das umgebogene Muskelblatt liegt unmittelbar über dem gleich zu besprechenden Trigonum urogenitale.

Die Betrachtung des M. levator ani hat in allerneuester Zeit ein erhöhtes Interesse gewonnen durch die vergleichend-anatomischen Arbeiten von Kollmann und von Toldt's Assistenten Lartschneider.[1] Aus diesen Arbeiten geht nämlich hervor, dass der M. levator ani des Menschen

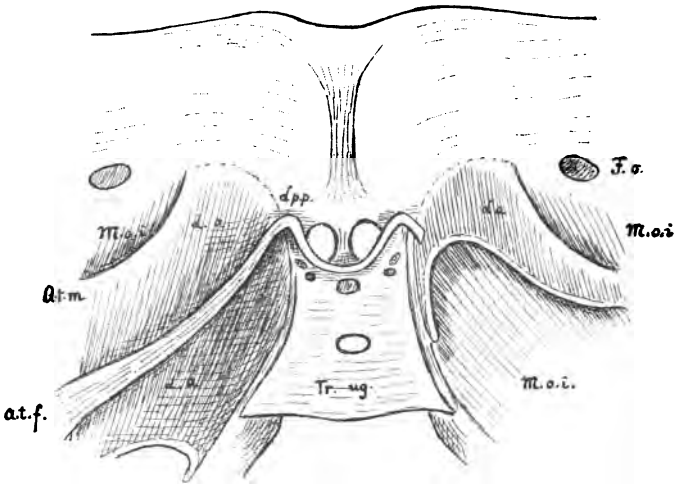

Fig. 10.

Vordere Beckenwand von innenher praeparirt. *L. p. p.* Ligamenta puboprostatica. Die beiden Ligg. lateralia bilden eine Ausbiegung nach oben, das medium eine nach abwärts. Links ist in der Verlängerung des Lig. puboprost. laterale der Arcus tendineus fasciae (*A. t. f.*) frei praeparirt. Rechts ist derselbe abgeschnitten. Rechts ist die gebogene Ursprunglinie des Musc. levator ani zur Anschauung gebracht, die sich noch eine Strecke weit dem Rande des Trig. urogenitale (*Tr. ug.*) entlang zieht. Links sieht man den Arcus tend. m. levatoris (*A. t. m.*). *M. o. i.* Musc. obturator internus, beiderseits nur theilweise sichtbar.

den Mm. flexores caudae pubococcygeus und ileococcygeus der Säugethiere entspricht, und dass man beim Uebergang von den geschwänzten Affen zu den Anthropoiden seine allmähliche Reduction zu verfolgen vermag. — Die Insertion des am meisten dorsal liegenden Muskelabschnittes am Steissbein zeigt übrigens den Levator ani noch beim Menschen als einen Flexor caudae. Ausnahmsweise kommt wohl auch noch ein selbständiger kleiner Muskel

[1] *Verhandlungen der anatomischen Gesellschaft in Strassburg i/E.* 1894. S. 198 und *Sitzungsbericht der k. k. Akademie der Wissenschaften in Wien.* 1894. Nr. XXIV. S. 234.

vor, welcher von der Linea terminalis des Darmbeines zum Seitenrande des Kreuzbeines tritt, und der von innen her den M. coccygeus überlagert. Ich gebe die Skizze eines solchen accessorischen M. iliosacralis, auf den ich vor Kurzem im Praeparirsale gestossen bin.

Das Trigonum urogenitale (Diaphragma urogenitale von Henle) spannt sich als eine feste Platte von der Form eines abgestutzten Dreiecks quer durch den Schambogen und lässt nur an seinem oberen Ende unterhalb des Lig. arcuatum eine Lücke frei für den Durchtritt der Vena dorsalis penis (s. clitoridis). Zur vollen Anschauung von unten her gelangt das Trigonum beim Manne, wenn man die Corpora cavernosa penis und den Bulbus urethrae glatt abgetragen hat. Sein Gerüst besteht aus zwei kräftigen Fascienblättern, den Fasciae trigoni urogenitalis superior et inferior. Dieselben sind an ihrem oberen und an ihrem unteren Rande mit einander verwachsen, im Uebrigen umschliessen sie einen flachen Spaltraum. Die Verbindungsstelle der oberen Ränder bildet das Lig. transversum pelvis, die untere Verbindungsstelle liegt am frei hervortretenden Rande des Trigonum, unmittelbar über dem M. transversus perinei superficialis. Das Fach zwischen den beiden Fascienblättern wird von der häutigen Harnröhre mit ihrem M. sphincter urethrae membranaceae durchsetzt. In ihm liegen der M. transversus profundus, die Cowper'schen Drüsen und zahlreiche Venengeflechte. Der lateralen Rinne entlang ziehen sich der N. dorsalis penis und die Art. penis.

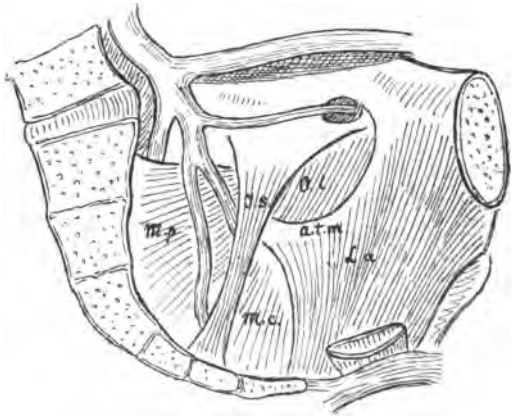

Fig. 11.

Seitliche Beckenwand mit der Innenansicht des Diaphragma pelvis.

M. l. a. M. levator ani.
A. t. m. Arcus tendin. m. levatoris.
M. c. Musc. coccygeus.
O. i. M. obturator int.
M. p. Musc. piriformis.
I. s. ist ein selbständig vom Darmbein zum Kreuzbein herabtretendes Muskelband, welches sich theilweise über den M. coccygeus herüberschiebt.

Ueber dem Trigonum urogenitale liegt beim Manne die Prostata, deren bindegewebige Umhüllung, die Fascia prostatica, nach abwärts mit der Fascia trig. urogen. superior, nach aufwärts mit der Pars endopelvina fasciae pelvis zusammenhängt.

Die Angaben der Lehrbücher über die Fascia perinei propria sind unter sich so verschiedenartig und für den Studirenden so schwer fasslich, dass wir vorgezogen haben, den Namen ganz und gar fallen zu lassen. Meistens lässt man die tiefe Dammfascie aus einem hinteren einfachen Blatt und aus einem vorderen gespaltenen bestehen. Das hintere einfache Blatt ist unsere Fascia inferior diaphragmatis pelvis, das vordere gespaltene sind die beiden Fasciae trigoni urogenitalis. Die erwähnte Darstellungsweise ist indessen keineswegs durchgreifend: Toldt[1] rechnet z. B. die obere Fascie des Trigonums und selbstverständlich damit auch die Fascia prostatica noch zur F. pelvis, wogegen Gegenbaur das Gebiet der tiefen Dammfascie über die Prostata hinauf bis zu den Ligamenta puboprostatica hin sich erstrecken lässt. Der Grundsatz „Divide et impera" gilt auch für gute Beschreibungen, und nach meiner Erfahrung kommen bei gesonderter Betrachtung des Trigonum urogenitale die Studirenden sehr bald zu klaren Vorstellungen der bezüglichen Verhältnisse.

Die durch die Commission genehmigte Auffassung und Namengebung differiren nur in nebensächlichen Punkten von denjenigen, welche die Herren Collegen Toldt und Zuckerkandl der Commission vorgeschlagen hatten.

„Diaphragma rectale
M. levator ani und M. coccygeus.
Diaphragma urogenitale M. transversus perinei profundus.

1. Fascia perinei superficialis.
2. „ penis.
3. „ superior diaphragmatis rectalis.
4. „ inferior „ „
5. „ superior „ urogenitalis [Ligamentum ischio-prostaticum].
6. „ inferior „ „ [Lig. triangulare urethrae].
7. „ obturatoria.
   Pars supradiaphragmatica und
   Pars infradiaphragmatica.

Die Pars supradiaphragmatica bildet mit der F. superior diaphr. rectalis die F. pelvis parietalis, die Pars infradiaphr. mit der F. inferior diaphr. rectalis die bindegewebige Auskleidung des Cavum ischiorectale.

8. Fascia endopelvina (Langer). Dazu gehören die Ligg. puboprostatica und die Fascia pelvis visceralis.
9. Lig. transversum pelvis [Winslowi].
10. Arcus tendineus obturatorius.

Die Fascia (oder das Septum) rectovesicalis gehört zur Prostata und nicht zu den Perinealfascien."

[1] *Lehrbuch.* S. 405.

Wir haben, in Abweichung von Henle, das Wort Diaphragma urogenitale vermieden, weil der Begriff Diaphragma auf diese kaum verschiebbare Platte nicht passt. Das Diaphragma pelvis ist wie das Rumpfdiaphragma ein Apparat, welcher bei der Arbeit der Bauchpresse die Verkleinerung des umschlossenen Binnenraumes herbeiführen hilft. Der M. transversus perin. prof. kann seinem ganzen Verhalten nach dafür Nichts leisten.

Peritonaeum. Im Gebiete des Bauchfelles bedürfen einige wenige Namen besonderer Besprechung:

Membrana mesenterii propria ist die nach Wegnahme der beiden Bauchfellblätter übrig bleibende Bindegewebsschicht, welche die Trägerin der Blut- und Lymphgefässe, der Lymphdrüsen, der Venen und des Fettgewebes ist.[1]

Mesenterium commune ist das Gekröse der embryonalen Nabelschleife des Darmes, welch letztere einen Theil des Duodenums und des Colon ascendens und transversum mit umschliesst.[2]

Die Bursa omentalis zerfällt in das Vestibulum, den Recessus superior und den Recessus inferior. Vom Winslow'schen Loche aus führt ein schmaler Gang unter dem Processus caudatus des Spiegel'schen Lappens und über der Pars superior duodeni und dem Kopf des Pankreas vorbei medianwärts. Dieser Gang ist das Vestibulum bursae omentalis, welches nach vorn durch das Lig. hepatoduodenale begrenzt wird. Die Lebergefässe, V. portae, A. hepat. und D. choledochus nehmen ihren Weg unter dem Boden des Vestibulums und über dem Pankreaskopf vorbei, um von der hinteren Bauchwand her zwischen die Blätter des Lig. hepatoduodenale zu gelangen. Vom Vestibulum zweigt sich hinter der Porta hepatis der Recessus superior ab, welcher, der Rückfläche des Spiegel'schen Lappens entlang, vor dem Zwerchfell und theilweise vor der Aorta und dem unteren Ende des Oesophagus in die Höhe steigt.[3] Von der Stelle aus, wo das Tuberculum omentale pancreatis die kleine Magencurvatur überragt, gehen die beiden oberen Zweige der A. coelica, die A. coronaria ventriculi sinistra und die A. hepatica, divergirend auseinander, und indem besonders die erstere von den beiden die Rückwand des Netzsackes vor sich treibt, entsteht eine sichelförmig vorspringende Falte, die Plica gastropancreatica. Durch das rundliche, von dieser Falte eingeengte Loch hindurch verbindet sich das Vestibulum des Netzsackes mit dem Recessus inferior, welcher nun

[1] Toldt (5. Aufl. von Langer-Toldt) *Anatomie.* Wien 1893. S. 321.

[2] Toldt, *Bau und Wachsthumsverh. des Gekröses etc.* Wien 1879 und His, *Anatomie menschlicher Embryonen.* III. S. 32 ff.

[3] His, Ueber Praeparate zum Situs viscerum. *Dies Archiv.* 1878. S. 73 ff. und Taf. II—III.

vor dem Körper des Pankreas und hinter dem Magen herabsteigt. Die am weitesten nach links vortretende Ausbuchtung dieses Raumes ist der Recessus lienalis. Von oben her ragt der Processus papillaris in die Oeffnung des Recessus inferior hinein und verengt dessen Zugang. Von Huschke[1] ist seiner Zeit das Vestibulum des Netzsackes nebst dem Recessus superior als Bursa omenti minoris, der tiefer liegende Raum als Bursa omenti majoris bezeichnet worden. Die Verbindungsöffnung nennt dieser Anatom Foramen omenti majoris, die abgrenzende Falte das Septum bursarum s. Lig. gastropancreaticum. Ich selber hatte hierfür den Namen Diaphragma omentale vorgeschlagen.

Das Omentum minus ist in seinen verschiedenen Abschnitten ungleich stark entwickelt: ein oberer, von der Cardia und vom Bauchtheil des Oesophagus zur Fossa sagittalis sinistra posterior sich erstreckender sichelförmiger Streifen ist durch aponeurosenähnliche Beschaffenheit ausgezeichnet, und er wird von Langer-Toldt als Pars condensa bezeichnet.[2] — Pars flaccida heisst bei diesen Autoren das dünne und schlaffe Mittelstück des kleinen Netzes, das sich an der kleinen Curvatur des Magens inserirt. Nach rechts geht diese Pars flaccida ohne scharfe Grenze in das Lig. hepatoduodenale über.

Ligamentum falciforme hepatis ist von der Commission an Stelle von Lig. suspensorium hepatis angenommen worden, um die irrthümliche, in dem letzteren Namen liegende Deutung endgültig zu beseitigen. Der Name ist übrigens nicht neu, sondern schon von französchen Autoren gebraucht (ligament falciforme oder grande faux du foie s. Cruveilhier, Sappey, Testut).[3]

Plica vesicalis transversa [Waldeyer] ist die beständige Bauchfellfalte, welche über die entleerte Blase quer hinwegzieht. (Absth.)

Parametrium. Der Ausdruck ist im Interesse der Aerzte aufgenommen, welche von einer Parametritis sprechen. Man bezeichnet als Parametrium das lockere Gewebe, welches die mächtigen, neben dem Uterus und dem oberen Scheidentheil liegenden Gefässgeflechte umgiebt. Dasselbe nimmt den dreieckig einspringenden Winkel ein, seitwärts vom Scheidengewölbe, dem Collum uteri und dem Corpus uteri. Sein oberes Ende schiebt sich zwischen die zusammentreffenden Blätter des Lig. laterum uteri.

Bursa ovarii und Fossa ovarica [Claudii]. In einem kurzen Aufsatze: „Ueber die Lage des Uterus" hat Claudius[4] in sehr energischer Form

[1] Huschke, In der Umarbeitung von Sömmering's *Lehre von den Eingeweiden.* Leipzig 1844. S. 202 ff.

[2] Langer-Toldt, a. a. O. S. 333.

[3] Sappey macht übrigens eine Trennung zwischen seiner grande faux und dem Lig. suspensorium, jene geht am Leberrand in dieses über. Die petites faux von Sappey sind die drei Ligg. umbilicalia.

[4] *Zeitschrift für ration. Medicin.* 1865. Bd. XXIII. S. 248 ff.

und auf 88 Leichenuntersuchungen sich stützend, die Behauptung ausgesprochen, dass der Uterus mit den breiten Mutterbändern und den Ovarien der hinteren oberen Beckenwand dicht anliege, wie die Lungen der Rippenwand. Das Ovarium soll horizontal oder mit wenig geneigter Axe in einer seichten Grube der Fossa ovarii liegen, welche im fetthaltigen Bindegewebe am oberen Rande des M. piriformis vor der Austrittsstelle der Vasa glutaea sup. ausgetieft sei. Die Vorderfläche des Ovariums soll von den Gedärmen durch die Ala vespertilionis völlig getrennt sein. Die Tuba folgt nach Claudius dem oberen Rande des Ovariums und wendet sich dann nach unten und hinten, so dass das Infundibulum in die laterale Hälfte der Fossa ovarii und hinter den Eierstock zu liegen kommt. Anteversio und Anteflexio uteri sind nach Claudius durchaus pathologische Vorkommnisse. Letztere Behauptung ist bekanntlich durch die seitherigen Untersuchungen der Gynäkologen und der Anatomen als unhaltbar erwiesen, worüber man insbesondere das ausführliche Referat von K. Bardeleben[1] vergleichen mag. Speciell in Betreff der Eierstöcke existiren eigentlich zwischen neueren Forschern, Gynäkologen und Anatomen, keine Differenzen mehr.[2] Es liegen die Ovarien an der seitlichen Beckenwand, unmittelbar unter der Linea arcuata, die eine Fläche sieht median-, die andere lateralwärts, der befestigte Rand sieht nach vorn, der freie nach rückwärts. Die Längsaxe des Ovariums steht nahezu parallel der Körperaxe; bei assymmetrischer Stellung des Uterus erfährt das Ovarium eine schräge Verlagerung. Die zum Ovarium hinzutretenden Gefässe nebst der umgebenden Bauchfellfalte bilden für dasselbe, sowie für die Tuben, eine Art von Aufhängeband, das Lig. suspensorium ovarii der Commission.

Da sich die Behauptungen von Claudius über die Stellung des Ovariums als unhaltbar erwiesen haben, so sind wir nicht mehr berechtigt, von einer Fossa ovarica [Claudii] zu sprechen. Die grosse Mehrzahl der Lehrbücher vermeidet auch diese Bezeichnung. Waldeyer,[3] welcher sie noch gebraucht, steht hinsichtlich seiner Auffassung von der Eierstockslage auf dem oben präcisirten neuen Standpunkte. Die von ihm in's Auge gefasste Fossa ovarica kann somit nach Ort und nach Richtung mit der Claudius'schen Grube nicht übereinstimmen.

Nicht zu verwechseln mit der Fossa ovarica, welche als eine Vertiefung im Fett der Beckenwand beschrieben wird, ist die Bursa ovarii. Unter letzterem Namen versteht man eine intraperitoneal gelegene Tasche. So giebt z. B. Rauber[4] folgende Beschreibung: „Die weitere Befestigung des

[1] *Berichte der 2. Versammlung der anat. Gesellschaft.* 1888. S. 45 ff.

[2] His, Ueber die Lage der weiblichen Eierstöcke. *Dies Archiv.* 1881. S. 398. Waldeyer, *Anat. Anzeiger.* 1886. S. 44.

[3] Waldeyer, a. a. O. S. 44.

[4] Rauber, *Lehrbuch der Anatomie.* Leipzig 1892. II. S. 673.

Eierstocks geschieht durch das Bauchfell, welches den Eierstock in einer flachen Tasche, Bursa ovarica, aufnimmt, die in der hinteren Lamelle des frontal gestellten Lig. uteri latum, im hinteren Theile der seitlichen Beckenwand gelegen ist.“ Die hier vertretene frontale Stellung des Lig. uteri latum nehme ich meinerseits nicht an, denn das Lig. latum legt sich, da es breiter ist als die Beckenhöhle, mit seinen seitlichen Abschnitten der letzteren in mehr oder minder sagittaler Richtung an, sein mittlerer Abschnitt aber folgt den Bewegungen des Uterus und wird z. B. bei Anteversion des letzteren der Horizontalstellung sich nähern. Trotz dieser abweichenden Auffassung von der Stellung des Lig. latum halte ich doch die von Rauber gegebene Definition der Bursa ovarii als Bauchfelltasche für sehr angemessen. Es ist als Bursa das spaltförmige Raumsystem zu verstehen, welches das Ovarium lateralwärts, nach oben, nach vorne, nach hinten und theilweise auch medianwärts umgiebt. Die laterale Spalte ist dadurch bedingt, dass die Insertion des Mesovariums am vorderen Eierstocksrande erfolgt. Die Spalträume vor, über und hinter dem Ovarium entstehen durch die schleifenartige Umfassung des Organs seitens der Tuba. Indem aber letztere, wie ich dies seiner Zeit ausgedrückt habe, ähnlich einem Gardinenpaar, den Eierstock auch an seiner medialen Fläche theilweise überlagern kann, wird das Gebiet der Bursa entsprechend vergrössert (Fig. 12).

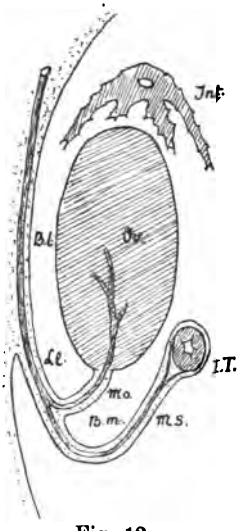

Fig. 12.

Schematische Figur zur Erläuterung der Bursa ovarii.

Ov. Ovarium.
I. T. Isthmus Tubae.
Inf. Infundibulum.
Ll. Lig. latum uteri.
Ms. Mesosalpinx.
Mo. Mesovarium.
Bl. Bursa ovarii, pars lateralis.
B. m. Bursa ovarii, pars medialis.

Beide Abschnitte sind durch das Mesovarium von einander geschieden.

Angiologie.

Cor. Wenn man die morphologische Beschreibung des Herzens an seine Entwickelung anknüpfen will, so hat man von der anfänglichen Schleifenform des Muskelschlauches auszugehen. Die beiden Schenkel der Schleife verschränken sich mit einander, und der eine zuführende Schenkel kommt hinter den anderen, den ausführenden zu liegen. Jener steigt nach links herab, dieser nach links herauf. Der hintere Herzschenkel umfasst die Anlage der Vorhöfe und des linken Ventrikels, der vordere diejenige des rechten Ventrikels und des Aortenbulbus, welch letzterer sich in

der Folge in die Aorta und die Pulmonalarterie zu scheiden hat. Ein ringförmiger Sulcus interventricularis umgreift frühzeitig den embryonalen Herzschlauch, und ihm entspricht an der inneren Oberfläche eine vorspringende Wandfalte, das musculöse Septum interventriculare. Die primäre Ringfurche erhält sich auch am ausgebildeten Herzen; sie geht vom Sulcus interventricularis anterior aus, unter der A. coronaria sinistra und hinter der Aortenwurzel durch in die hintere Interventriculärfurche über, und sie schliesst sich neben der Herzspitze zum Ring ab. Auch das musculöse Septum interventriculare des embryonalen Herzens bildet einen in sich zurücklaufenden Ring, welcher rechts vom Canalis auricularis, links vom Aortenbulbus vorbeigeht. Das links vom Aorteneingang auslaufende Stück des Septum musculare ist zeitlebens als bestimmt hervortretender Wulst, als Limbus marginalis, zu verfolgen. Das obere, den Ohrkanal an seiner rechten Seite umgreifende Bogenstück des Septums erhält sich im ausgebildeten Herzen als eine kräftige Muskelleiste, welche das Ostium venosum dextrum vom Conus arteriosus scheidet, Crista supraventricularis. Auf der linken Seite liegt zwischen den beiden Ostien keine musculöse Zwischenmasse.

Die Scheidung der beiden Strombahnen erfolgt nun, wie man aus den neueren entwickelungsgeschichtlichen Arbeiten weiss, derart, dass das vom primären Septum freigelassene Foramen interventriculare vorn vom Septum aorticum, hinten von dem aus Vorhof und Ohrcanal herabkommenden Septum intermedium durchwachsen wird, welche beiden Bildungen unter einander und mit dem Septum musculare der Ventrikel zusammentreffen. Von der ursprünglich nur dem linken Herzen angehörigen Vorhofsanlage wird die eine Hälfte als Zuflusscanal dem rechten Herzen zugetheilt. Andererseits wird dem linken Ventrikel ein jenseits vom Septum musculare liegendes Stück des rechten Ventrikels als Aorteneingang angefügt. Das unterste Ende des Septum aorticum ist die Pars membranacea septi ventriculorum.

Zur Aufnahme des zum Herzen strömenden Blutes dient ein ursprünglich selbständiger Behälter, der Sinus venarum (*Sinus reuniens*). Derselbe tritt weiterhin mit dem rechten Vorhof in eine so ausgiebige Verbindung, dass er nur noch als ein Theil des letzteren erscheint. Die Trennungslinie ist indessen am ausgebildeten Herzen äusserlich sowohl, als an der Innenseite wohl ausgeprägt. Aussen zeichnet sie sich als eine schräge bogenförmige Furche, welche unter der unteren Hohlvene beginnt und vor der oberen endigt. Diese Furche ist der Sulcus terminalis. Ihr entspricht an der Innenfläche eine schräge Muskelleiste, an welcher die Kammuskeln endigen, die Crista terminalis. Die Kammuskeln greifen nicht in den Venensack über. Dem Vorhofe im engeren Sinne gehört noch

eine zwischen die untere Hohlvene und die Kranzfurche sich einschiebende Ausladung der Rückwand an, welche ich als hinteren Ohrlappen, Appendix auricularis posterior, bezeichnet habe. Dieser liegt unter der Valv. Eustachii und rechts von der Valvula Thebesii.[1]

Von den in dieser entwickelungsgeschichtlichen Uebersicht mit besonderem Namen bezeichneten Theilen des ausgebildeten Herzens sind der

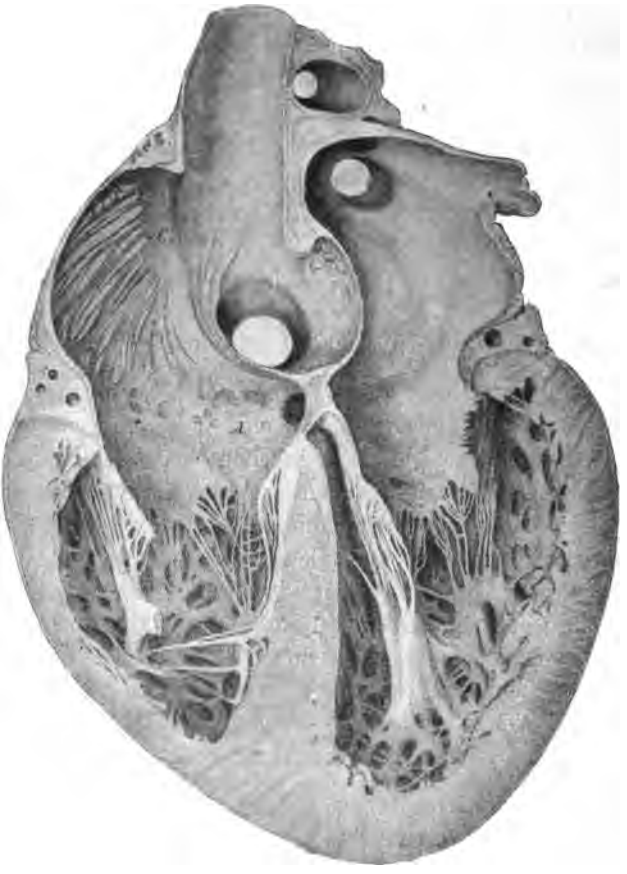

Fig. 13.

Hintere Hälfte eines in Chromsäure erhärteten menschlichen Herzens. Die Figur zeigt die Abgrenzung des Sinus venarum durch die Crista terminalis (*c*) und die Verbindung des aus dem Vorhofe herabtretenden Septum intermedium mit dem Septum musculare interventriculare.

[1] In betreff dieser verschiedenen entwickelungsgeschichtlich deutbaren Einzelnheiten des ausgebildeten menschlichen Herzens verweise ich auf meine *Beiträge zur Anatomie des menschlichen Herzens.* Leipzig 1886. Mit drei Tafeln. Die obigen Figuren 13 und 14 sind Copien aus jener Schrift.

Sinus venarum, der Sulcus und die Crista terminalis, sowie die Crista supraventricularis in die Liste mit aufgenommen worden.

Vena obliqua atrii sinistri von den Engländern als Marshall's vein bezeichnet[1], ist ein verkümmerter Rest der embryonalen V. cava sup. sinistra, die zuweilen auch bloss als ein dünnes Ligamentum persistirt, als Lig. v. cavae sinistrae.

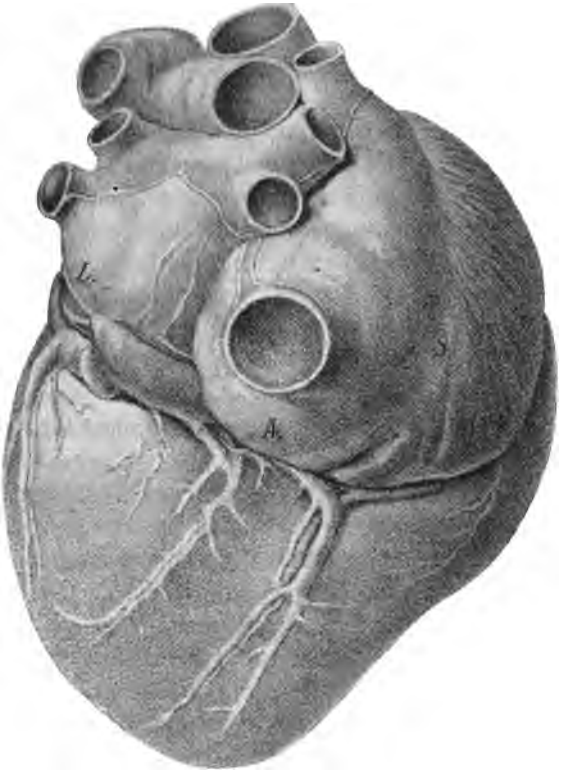

Fig. 14.

Ansicht eines injicirten menschlichen Herzens von der Rückseite her. Die Figur zeigt rechts den Sulcus terminalis (*S*), welcher den Venensack abgrenzt und unterhalb der V. cava inferior den Appendix auricularis (*A*). Am linken Vorhofe sieht man das Lig. v. cavae sinistrae (*L*).

Trigona fibrosa sind die Noduli valvulae mitralis von Henle.

Vena jugularis externa, Vena jugularis anterior, Vena mediana colli und Arcus venosus juguli. Bei dem wechselnden Verhalten der oberflächlichen Halsvenen ist es schwer, ein absolut typisches

[1] Quain's *Anatomy*. 10. edition, by Schaefer et Thane. Vol. II, Part II. S. 510.

Bild aufzustellen.[1] Die V. jugularis externa ist der aus der V. auricularis und V. occipitalis hervorgehende, mit dem System der Facialvenen durch einen kurzen Zwischenast verbundene Stamm, welcher, dicht unter dem Platysma herablaufend, den M. sternocleidomastoideus unter spitzem Winkel kreuzt und hinter dem Cap. claviculare in die Tiefe tritt, um sich in der Regel in die V. subclavia einzusenken. Eine vor dem M. sternocleidomastoideus gelegene paarige Vene, häufig auch als V. subcutana colli bezeichnet, nennen wir V. jugularis anterior. Dieselbe hängt nach oben mit dem System der V. facialis anterior zusammen und nimmt die V. mentalis auf, unten pflegt sie, unter oder über dem M. sternocleidomastoideus hinweglaufend, in die V. jugularis externa auszumünden. Die Bezeichnung V. mediana colli ist von älteren und neueren Anatomen als synonym mit V. jugularis anterior gebraucht worden.[2] Nach der Auffassung der Commission soll dieser Name für die allerdings seltenere Varietät eines unpaarigen Stammes vorbehalten bleiben.

Arcus venosus juguli ist eine Querverbindung der beiden Vv. jugulares anteriores, welche bald in der Drosselgrube, bald auch etwas höher sich findet.

Vena auricularis posterior. Diese Vene ergiesst sich in die V. jugularis externa und verlässt somit die gleichnamige Arterie. Gleichwohl behält sie ihren Namen bei. (Kr.)

Venae cutaneae brachii et antibrachii. Wir haben versucht, die Namen der Hautvenen denen der Hautnerven anzupassen und die zwar sehr alten, aber im Grunde recht unzweckmässigen Bezeichnungen von V. cephalica und V. basilica entbehrlich zu machen. Letztere Namen, deren Ableitung eine durchaus mythische ist, machen dem Studirenden stets Schwierigkeit und werden immer wieder verwechselt. Wir verhehlen uns indessen nicht, dass nur die Zeit über die Zweckmässigkeit dieser Namensänderung zu entscheiden vermag.

Vv. parumbilicales. Die Parumbilicalvenen, theils als Sappey'sche, theils als Burow'sche Venen bezeichnet, sind bis in die allerneueste Zeit hinein Gegenstand der Discussion geblieben, und sie bedürfen einer eingehenden Besprechung. Ich schicke zunächst die Darstellung voraus, welche Braune in seinem Werke von den Sappey'schen Venen giebt (a. a. O. S. 63 ff.). Wenn man vom Nabel aus nach aufwärts die Linea alba einschneidet, so gelangt man in einen fibrösen Canal (Richet'schen Nabelcanal), in welchem zugleich mit der Nabelvene ein ganzes Bündel von

[1] Es kann hier auf die Abbildungen von Thane in Quains *Anatomie*, 10. Aufl. II, 2, 514 verwiesen werden.

[2] So auch von Rauber, *Anatomie*. 1893. II, 181.

kleinen venösen Gefässen verläuft. Diese werden von Braune als Vv. parumbilicales [Sappey] bezeichnet. Es sind 4—5 kleine Stämmchen, welche mit den Hautvenen und mit den gleich zu erwähnenden Burow'schen Venen zusammenhängen. Unter diesen Sappey'schen Venen pflegt eine sich durch ihre Grösse auszuzeichnen, sie führt in das Pfordtadersystem der Leber und hängt durch die Vena parumbilicalis xiphoidea mit der linken V. epigastr. sup. zusammen. Ihre Klappen sind der Leber zugekehrt. Das Verhältniss zur Leber hält Braune noch offen, meint indessen, dass für gewöhnlich eine Einmündung in die Nabelvene nicht vorkomme, ebensowenig wie ein Eintritt in den Sinus venae portae. Nur einmal wurde die Einmündung in die Nabelvene beobachtet. Braune verweist auf seine ferneren, das Pfordtadersystem betreffenden Untersuchungen. Diese Untersuchungen hat er nicht mehr herausgeben können, dagegen existiren an unserer Anstalt unpublicirte, für die Arbeit bestimmte Zeichnungen. Diese zeigen in sehr schöner Darstellung den Eintritt einiger Parumbilicalvenen direct in den Lobus quadratus und in den Lobus sinister.[1]

Die von Braune beschriebenen Parumbilcalvenen bilden nur einen Theil von den durch Sappey aufgefundenen und als Veines portes accessoires bezeichneten Stämmchen. Sappey (den ich nach dem Aufsatz von 1883 Journal de l'Anatomie et des Phys. XIX S. 517 citire) unterscheidet zwei Gruppen von kleinen Venenstämmchen, welche das Pfortadersystem mit dem System der Körpervenen in Verbindung setzen. Die eine Gruppe umfasst Gefässe, welche von den Venen des Zwerchfells aus, zwischen den Blättern des Lig. suspens. durch, zur convexen Leberfläche treten und sich in letztere einsenken. Die zweite Gruppe besteht aus Venen, welche längs des Lig. teres verlaufen, sie stehen bei ihrem Ursprung in Verbindung mit den Vv. epigastricae inferiores und mit den Hautvenen des Bauches. Letztere Gruppe bildet die von Braune nach Sappey benannten Parumbilicalvenen.

Sappey selber und Wertheimer sind der Ansicht, dass die V. umbilicalis vollständig obliterirt. Dieser Annahme ist neuerdings Baumgarten,[2] wie es scheint, mit zwingenden Gründen entgegentreten. Die

[1] Unter den von Braune hinterlassenen Schriftstücken findet sich auch die 1880 abgeschlossene, aber ungedruckt gebliebene, Dissertation seines damaligen Assistenten Dr. G. Schütz (z. Z. in Berlin) *Ueber die sogenannten accessorischen Pfortadern*. In dieser Arbeit wird u. A. der Nachweis geführt, dass eine unter Gunz von Thilo gearbeitete Leipziger Dissertation vom Jahre 1748 schon über Venen berichtet, welche in den Ligg. coronarium und suspensorium enthalten sind, und die mit dem Pfortadersystem zusammenhängen. Accessorische Pfortadern im Lig. hepatoduodenale hat weiterhin (1842) E. H. Weber beschrieben.

[2] *Ueber die Nabelvenen des Menschen.* Braunschweig 1891.

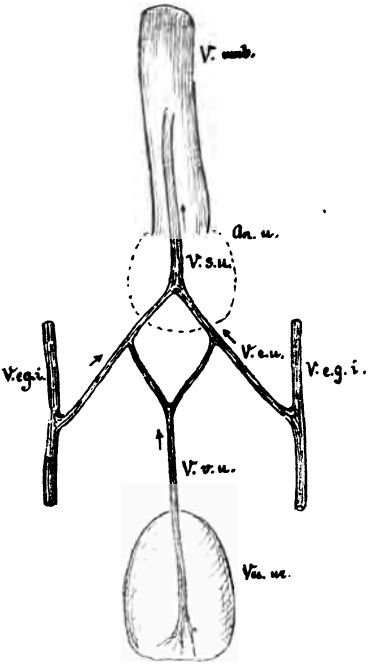

Fig. 15.

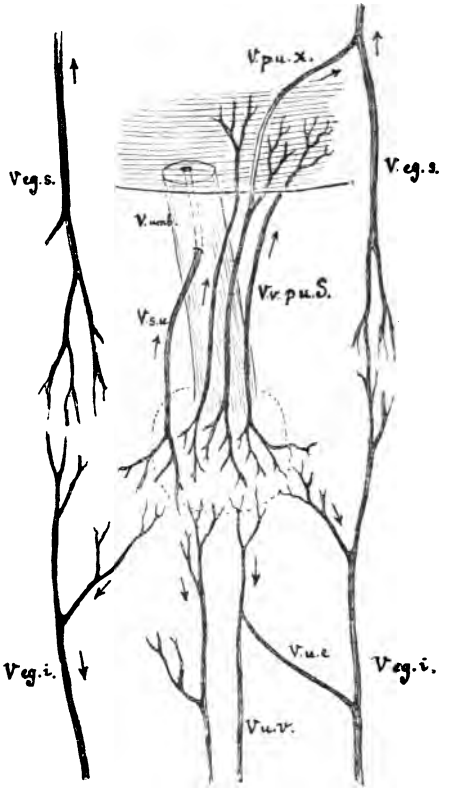

Fig. 16.

Fig. 15.

Uebersicht über das von Burow (J. Müller's *Archiv.* 1838) beim menschlichen Foetus beschriebenen System von Bauchdeckenvenen. Für die Theilstücke des Systemes habe ich, behufs leichterer Verständlichmachung, und ohne Ansprüche auf bleibende Geltung besondere Namen eingeführt. Das was Braune Burow'sche Venen nennt, sind die V. umbilicovesicales. Die Burow'sche Vene von Baumgarten ist die V. supraumbilicalis.

V. u. Vena umbilicalis.
V. s. u. Vena supraumbilicalis.
V. e. u. Vena epigastricoumbilicalis.
Ves. u. Ves. urinaria.
An. u. Annulus umbilicalis punctirt.
V. eg. i. V. epigastrica inferior.
V. v. u. V. vesicae umbilicalis.

Fig. 16.

Schema der Bauchdecken- und der Sappey'schen Venen, für den Erwachsenen nach Braune's und theilweise nach Baumgarten's Angaben zusammengestellt.

V. u. Vena umbilicalis mit Ausnahme eines kleinen Restkanales obliterirt.
V. s. u. Vena supraumbilicalis.
Vv. pu. S. Sappey'sche Parumbilicalvenen.
V. pu. x. Vena parumbilicalis xiphoidea [Braune] zur Anastomose mit den V. epigastrica superior *V. eg. s.*
V. u. v. Venae umbilicovesicales.
V. u. e. Vena umbilicoepigastrica.
V. eg. i. Vena epigastrica inferior.

Frage über Verschluss oder Offenbleiben der Umbilicalvene ist für unsere Nomenclaturangelegenheit gleichgültig, die Parumbilicalvenen bleiben in jedem Fall als selbstständige Bildungen bestehen.

Weit complicirter und unsicherer, als die Frage der Sappey'schen gestaltet sich diejenige der sog. Burow'schen Venen. Burow's kurze Notiz[1] lautet: „Die Vena epigastrica des menschlichen Foetus giebt, nachdem sie noch nicht bis zur Höhe des Nabels gelangt ist, einen nach innen gehenden Zweig, welcher, mit einem entsprechenden der anderen Seite zusammentretend, einen Stamm bildet, der an der V. umbilicalis, soweit sie in der Bauchhöhle verläuft, eng anliegt und sich in sie kurz vor ihrem Eintritt in die Leber ergiesst". Burow's Zeichnung zeigt die beiden von den Vv. epigastricae kommenden Gefässe unterhalb des Nabels getrennt, und erst von da ab zu einem gemeinsamen, die V. umbilicalis begleitenden Stämmchen vereinigt. Dagegen kommt längs der Blase und des Urachus, aus den Uterus- und Beckengeflechten heraufsteigend, eine unpaarige Vene zum Nabel, welche sich unter gabeliger Theilung mit den zwei von den Seiten herkommenden Stämmchen vereinigt. Es besteht somit das Burow'sche System (s. Fig. 15)

1. aus zwei mit den Vv. epigastricae verbundenen Stämmchen, die als Vv. epigastricoumbilicales bezeichnet werden können,

2. aus einem der Blase und dem Urachus entlang ziehenden Stämmchen oder einer V. vesicoumbilicalis,

3. aus einem am Nabel befindlichen Verbindungsring Circulus anastomoticus,

4. aus einem unpaarigen, über dem Nabel gelegenen, in die V. umbilicalis einmündenden Sammelgefäss V. supraumbilicalis [impar.]

Hieraus ergiebt sich, dass der Begriff der „Burow'schen Vene" ein mehrdeutiger ist, auch sind unter dem Namen von verschiedenen Autoren verschiedene Dinge verstanden worden.

Baumgarten versteht unter der Burow'schen Vene einen unpaarigen über den Nabel heraufsteigenden und in die V. umbilicalis sich öffnenden Stamm. Baumgarten hat bei Kindern bald nach der Geburt diesen Stamm als constantes Vorkommniss nachgewiesen; er nimmt an, dass derselbe beim Erwachsenen stets persistire und dass er bei Lebercirrhose pathologisch sich erweitern könne.

Braune weicht bei seiner Darstellung dieser Verhältnisse schon darin ab, dass er von Burow'schen Venen im Pluralis spricht. Was Braune mit diesem Namen bezeichnet, sind unterhalb des Nabels befindliche, dem Urachus folgende und mit den Vv. epigastricae in Verbindung stehende

[1] *Dies Archiv.* 1838. S. 44.

Venen. Solche Stämmchen hat Braune beim Erwachsenen stets in Ein- oder Mehrzahl nachzuweisen vermocht, in einem Fall ein stärkeres linkes und ein schwächeres rechtes. Diese Stämmchen sind nur nach abwärts injicirbar und dasselbe gilt von den Abzügen nach den Vv. epigastricae hin. Einen geschlossenen Venenring an der Innenseite des Nabels vermochte Braune beim Erwachsenen nie aufzufinden, dagegen gelang es ihm wiederholt, in der Nähe des Nabels von subcutanen Netzen aus die nach abwärts zur Blase und zu den Vv. epigastricae führenden, nach aufwärts die parumbilicalen Venen anzufüllen.

Bei diesem Stand der Dinge ist es besser, den Namen der Burow'schen Venen fallen zu lassen und von Vv. umbilicovesicales und Vv. umbilicoepigastricae zu sprechen, wobei die Zusammensetzung dieser Namen sofort auch die Richtung des Blutstromes angeben soll. Für die nach oben abgehenden Vene des Burow'schen Systems möchte ich den Namen V. supraumbilicalis vorschlagen.

Diese V. supraumbilicalis verläuft nun bis zu ihrer Einmündung mit den Parumbilicalvenen von Sappey. Von den letzteren zeichnet sich nach Sappey und nach Braune die eine durch bedeutendere Stärke aus. Während nun Sappey jegliche Beziehung seiner Venen zu der ursprünglichen V. umbilicalis in Abrede stellt, behauptet Baumgarten, dass die stärkste unter den Sappey'schen Venen (die V. parumbilicalis major, wie man sie im Gegensatz zu den minores nennen könnte) stets als Burow'sche Vene, bezw. als Rest der V. umbilicalis zu bezeichnen sei. Diese letztere Behauptung scheint mir von Baumgarten nicht erwiesen zu sein. Selbst dann, wenn man Baumgarten's keineswegs selbstverständliche Voraussetzung annehmen will, dass die „Burow'schen Vene" gelegentlich eine hohe, bis zur Leber hinaufreichende Einmündung haben kann, so bleibt es doch unverständlich, wie ein auf die V. umbilicalis zurückzuführender Canal anderwärts als in den Sinus venae portae ausmünden kann.

Fasse ich die für die Frage der Namengebung wichtigen und durch Beobachtung am Erwachsenen festgestellten Punkte zusammen, so existiren: Ueber dem Nabel:

1. Vv. parumbilicales [Sappeyi], welche von der Nabelgegend aus zur Leber emporsteigen und in deren Substanz sich einsenken. In Begleitung dieser Vv. parumbilicales verläuft:

2. V. supraumbilicalis (Baumgarten's Burow'sche Vene), welche in das obere, offen gebliebene Ende der V. umbilicales einmündet. (Einige unabhängig von der V. supraumbilicalis einmündende Bauchvenenstämmchen bezeichnet Baumgarten als Schaltvenen.) Ferner sind

Unter dem Nabel vorhanden:

3. die Vv. umbilicovesicales (Braune's Burow'sche Venen), ein- oder mehrfach vorhanden und in die Blasengeflechte bezw. in die Beckengeflechte einmündend. Mit diesen Stämmchen sind spitzwinklig verbunden die

4. Vv. umbilicoepigastricae, welche beiderseits in die Vv. epigastricae inferiores profundae einmünden.

Die über dem Nabel liegenden Gefässe führen das Blut aufwärts nach der Leber, oder selbst nach der V. epigastrica superior sinistra (Braune). Die unter dem Nabel liegenden führen das Blut nach abwärts in die Beckengeflechte oder in die Vv. epigastricae. Sowohl die Parumbilicalvenen als die Venen der Gruppen 3 und 4 wurzeln in Hautvenennetzen der Nabelgegend.

Aus naheliegenden Gründen sind von allen den zur Sprache gebrachten Gefässen nur die Vv. parumbilicales [Sappeyi] im Sinn Braune's in unsere Liste aufgenommen. Auch die Venae portae accessoriae superiores von Sappey haben wir uns noch nicht entschliessen können, aufzunehmen. Für sie bedarf es meines Erachtens vor Allem noch eines durch feinere Injection geführten klaren Nachweises über ihr Verhalten zu den Leberläppchen.

Neurologie.

Die Aufstellung einer einheitlichen Nomenclatur hat für die Neurologie und speciell für das Capitel vom centralen Nervensystem mit besonderen Schwierigkeiten zu kämpfen. Hier sind die Anatomen seit Jahrzehnten nicht mehr die einzigen Herren im Hause, indem sich, vom eigenen Bedürfnisse getrieben und zum grossen Theile auf eigene Methodik gestützt, die Physiologen und Pathologen besondere Gehirnanatomien geschaffen haben. Zwischen der vielfach nur für wenige Eingeweihte verständlichen Speciallitteratur und der Gehirnlehre der Fachanatomen ist zeitweise die Fühlung sehr gering gewesen. Dieser Uebelstand hat sich in den letzten Jahren mehr und mehr gemindert, und ein grosses Verdienst kommt hierbei jenen Autoren zu, welche sich die Mühe genommen haben, die Ergebnisse der Originalforscher, eines Meynert, Gudden, Flechsig, Forel u. A. in übersichtlichen Darstellungen dem allgemeinen Verständniss näher zu bringen. Wir sind aber auch in anderer Hinsicht für die Hirnlehre an einem entscheidenden Wendepunkte angelangt. Einerseits hat die entwickelungsgeschichtliche Forschung mit Auffindung durchgreifender Längszonen die allgemeine Hirnmorphologie in erheblichem Maasse zu vereinfachen vermocht. Andererseits aber besitzen wir endlich, dank der Combination entwickelungsgeschichtlicher und histologischer Methodik, klare Vorstellungen vom elementaren Aufbau des Gesammtnervensystems. Wir

wissen jetzt, dass eine jede Nervenfaser aus einer einzigen Nervenzelle kommt und dass sie, ohne mit anderen Fasern in Verbindung zu treten, schliesslich in eine Anzahl von getrennten Endstümpfen ausläuft. Wir wissen ferner, dass alle motorischen Ursprungszellen in der ventralen Hälfte des embryonalen Markrohres entstanden und von da aus peripheriewärts ausgewachsen sind, wogegen die centripetal leitenden Fasern ausserhalb der Centralorgane, in den Spinalganglien, in den Ganglien des Kopfes und theilweise (Augen und Nase) in den Sinnesorganen selber ihren Ursprung genommen haben. Wir kommen dadurch zum Begriffe von Ursprungs- und von Endkernen der einzelnen Nervenbahnen. Damit sind wir aber auch genöthigt, in allen den Fällen, in welchen bisherige anatomische Bezeichnungen ein Urtheil über die Verlaufsrichtung einer Faserverbindung enthalten hatten, wie z. B. im Fall der sog. „auf- und absteigenden Wurzeln", die Bezeichnungen auf ihre Berechtigung zu prüfen und sie erforderlichen Falles dem wirklichen Thatbestande anzupassen. In zweifelhaften Fällen, oder in den häufig wiederkehrenden Fällen gekreuzten Faserverlaufes sind Namen zu wählen, welche die Faserstränge unabhängig von der Verlaufsrichtung ihrer Elemente bezeichnen.

Es konnte sich bei der Aufstellung unserer Namenlisten nicht darum handeln, alles das aufzunehmen, was die Specialliteratur an besonderen Kernen und Faserverbindungen geschildert hat. Dagegen haben wir gesucht eine Grundlage zu schaffen, welche für die Zukunft als gemeinsame dienen kann. Wir haben uns dabei vor Allem des erfahrenen Rathes unseres Altmeisters des Hrn. v. Kölliker erfreuen dürfen, sowie auch desjenigen von einigen hervorragenden Specialforschern, der Hrn. Edinger, Flechsig und Held. Der Stoff ist so angeordnet, dass bei einem jeden Hirntheile zuerst die Darstellung des Oberflächenreliefs und dann diejenigen der wichtigeren Durchschnittsgebilde gegeben wird. Letzteres Princip ist insofern anfechtbar, als es vorzuziehen wäre, auch die inneren Kerne und Bahnen körperlich aufzufassen und zu beschreiben. Vorerst sind wir indessen nur stellenweise im Stande dies thun zu können, und bis auf Weiteres bleiben die Schnittbilder der für uns benutzbare Notbehelf.

Ueber unseren Plan bei Eintheilung des Gehirnes habe ich mich schon vor zwei Jahren ausgesprochen[1] und ich habe hier im Wesentlichen nur das damals Gesagte zu wiederholen. An die Entwickelungsgeschichte anknüpfend, haben wir festgehalten an den drei Hauptgliedern von Baer's, die wir als Rhombencephalon, Mesencephalon und Prosencephalon bezeichnen. Das Grosshirn oder Cerebrum der Anatomie umfasst die zwei letztgenannten Abtheilungen. Am Rhombencephalon unterscheiden

[1] *Dies Archiv.* 1993. S. 172 ff.

wir ausser dem Myelencephalon und dem Metencephalon noch als selbstständiges Stück den Isthmus, den schmalen, das obere Ende der Rautengrube umfassenden Gehirnabschitt, welchem unter anderen die Bindearme und das Velum medullare anterius angehören. Das Prosencephalon zerfällt in das Diencephalon und Telencephalon. Die Ausdrücke von primärem und secundärem Vorderhirn, sowie von primärem und secundärem Hinterhirn sind vermieden worden. Im primitiven Gehirnrohr des menschlichen Embryos der 4. Woche sind die sechs oben aufgezählten Gehirnabschnitte als sechs hinter einander liegende Querringe angelegt. (Fig. 17.) Jeden dieser Ringe können wir uns in einen dorsalen und in einen ventralen Halbring zerlegt denken. Gleich wie im Rückenmark, so beschränkt sich auch im Gehirn die Entwickelung der Nervensubstanz auf die beiden Seitenhälften der Röhrenwand, während die Mittelstrecken des Bodens und der Decke (die Boden- und die Deckplatte) grossentheils dünn und epithelial verbleiben. Die Lamina chorioidea epithelialis des vierten und die des dritten Ventrikels, die Lamina terminalis und das Tuber cinereum sind solche dünn gebliebene mediane Strecken der ursprünglichen Röhrenwand. Pons, Chiasma, Corpus callosum, Lamina quadrigemina und Vermis cerebelli bilden anscheinend Ausnahmen von der obigen Regel. Wodurch diese anscheinenden Ausnahmen zu Stande kommen, muss hier unerörtert bleiben.

Zwei seitliche Längsfurchen bezeichnen frühzeitig die Grenze der ventralen und der dorsalen Hälfte des Gehirnrohres (der Grundplatten und der Flügelplatten meiner früheren Aufsätze). Es sind dies die Sulci limitantes. Alle motorischen Kerne liegen ventral- bez. medianwärts von den Grenzfurchen, die sogenannten sensiblen Kerne dagegen dorsal- bez. lateralwärts davon. Im ausgebildeten Gehirn haben sich die Grenzfurchen fast in ihrer gesammten Länge erhalten, stellenweise hat sich indessen ihr Grund durch Emporwölben oder durch Verwachsung der anstossenden Wandbezirke gehoben. Im Calamus scriptorius verlaufen die beiden Grenzfurchen divergirend, dem medialen Rande der Alae cinereae entlang. Weiter oben begleiten dieselben die Eminentiae teretes bis zum Uebergang in den Aquaeduct. Die beiden Foveae inferior und superior gehören mit zum System der Grenzfurchen. Zwischen sie drängt sich die gewölbte Masse des Acusticusfeldes ein, durch welche die Grenzfurche theilweise zugedeckt wird. Im Isthmusgebiet ist der Boden der Grenzfurche durch Wandverwachsung sehr gehoben. Hier haben sich die Bestandtheile der ursprünglich ventralen Röhrenhälfte in den Hohlraum der dorsalen Hälfte hineingedrängt und diese zur Seite geschoben. Aehnliches gilt zum Theil auch vom Mittelhirn, in dessen Lichtung die beiden Grenzfurchen der ganzen Länge nach vorhanden sind. Am vorderen Ende des Aquaeductes setzen sich jederseits die Grenzfurchen in die Sulcus Monroi fort, welche in

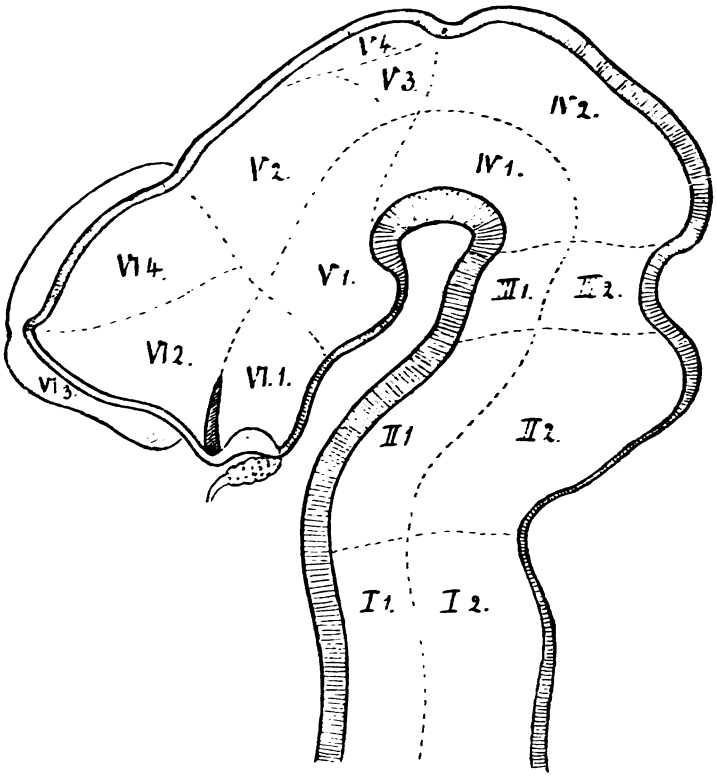

Fig. 17.

Medianschnitt durch ein menschliches Embryonenhirn vom Ende des ersten Monats mit eingezeichneten Feldern.

I. Myelencephalon:
I. 1. Pars ventralis. I. 2. Pars dorsalis.

II. Metencephalon:
II. 1. Pons. II. 2. Cerebellum.

III. Isthmus:
III. 1. Pedunculi cerebri. III. 2. Brachia conjunctiva, Vel. med. ant.

IV. Mesencephalon:
IV. 1. Pedunculi cerebri. IV. 2. Corpora quadrigemina.

V. Diencephalon:
V. 1. Pars mamillaris hypothalami. V. 2. Thalamus.
V. 3. Metathalamus u. V. 4. Epithalamus.

VI. Telencephalon:
VI. 1. Pars optica hypothalami. VI. 2. C. striatum.
VI. 3. Rhinencephalon u. VI. 4. Pallium.

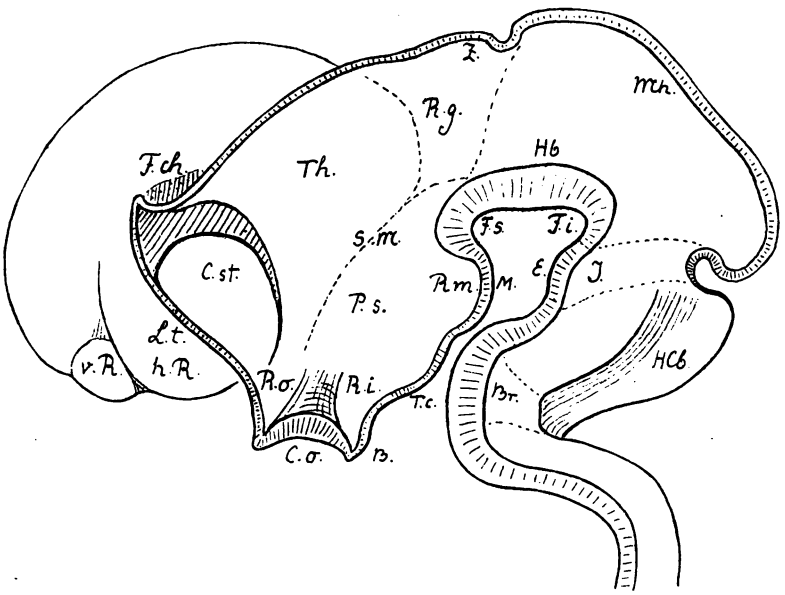

Fig. 18.

Diese sowie mehrere der nachfolgenden Figuren sind dem Aufsatz „über die allgemeine Morphologie des Gehirns" (*dies Archiv*, 1892) entnommen.

Br.	Brückenkrümmung.	*Mh.*	Mittelhirndecke.
C. o.	Chiasma opticum.	*P. s.*	Hypothalamus (Pars subthalamica).
C. st.	Corpus striatum.	*R.*	Riechlappen.
E.	Eminentia interpeduncularis des Isthmus.	*v. R.*	vorderer Riechlappen.
		h. R.	hinterer Riechlappen.
F. ch.	Fissura chorioidea.	*R. g.*	Recessus geniculi (Ort der Kniehöckerbilder).
F. i.	Fossa interpeduncularis.		
R. p.	Recessus posterior.	*R. m.*	Recessus mamillaris.
R. a.	Recessus anterior.	*R. i.*	Recessus infundibuli.
Hb.	Haubenwulst.	*R. o.*	Recessus opticus.
H. Cb.	Hemisphären des Cerebellum.	*S. m.*	Sulcus Monroi.
I.	Isthmus	*T. c.*	Tuber cinereum.
L. t.	Lamina terminalis.	*Th.*	Thalamus.
M.	Corpus mamillare.	*Z.*	Zirbelanlage.

durchaus charakteristischer Weise die Seitenwand des dritten Ventrikels in einen unteren und einen oberen Abschnitt das Thalamencephalon und den Hypothalamus scheiden. Die Sulci Monroi laufen jederseits im Recessus opticus aus.

An der ferneren Entwickelung des Hirnrohres nehmen nun bekanntlich dessen verschiedenen Abschnitte in sehr ungleichem Maasse theil. Während einzelne Strecken wie die Vierhügel und der Hypothalamus weit zurückbleiben, überholen andere, wie die Hemisphären von Gross- und von

Kleinhirn durch ihr mächtiges Wachsthum in erheblichstem Maasse ihre Umgebung. Die aus den ventral gelegenen Grundplatten hervorgegangenen Theile bleiben im Allgemeinen hinter den aus den Flügelplatten stammenden zurück. Jene sind die motorischen Bezirke des verlängerten Markes, die Brücke, die Hirnschenkel und der Hypothalamus. Zu diesen gehören die Oliven und die Corpora restiformia, das Cerebellum, die Bindearme, die Vierhügel, das Thalamencephalon und die Grosshirnhemisphären. Neben den durch ungleiches Massenwachsthum bedingten Verschiebungen der

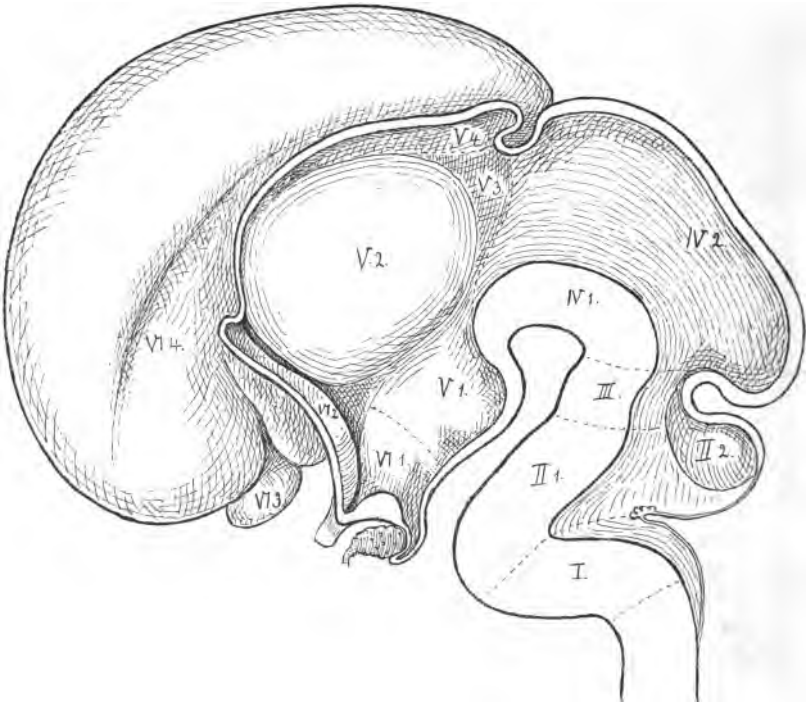

Fig. 19.
Medianschnitt durch ein foetales menschliches Gehirn aus dem dritten Monat.
Zifferbezeichnung s. Fig. 17.

primitiven Hirnglieder gegen einander, tragen noch andere Bedingungen dazu bei, den ursprünglichen Grundplan des Ganzen mehr oder weniger zu verwischen. Dahin gehören das Auftreten mächtiger Querfasermassen in der Brücke und im Balken, und ausserdem eine Anzahl von Vorgängen, welche auf Zellenwanderungen innerhalb der Gehirnwand zurückzuführen sind. Zu solchen Vorgängen zählt unter anderen die Bildung der Oliven, denn die Anlage dieser Theile hat ursprünglich der dorsalen Markhälfte angehört und ist erst nachträglich in die ventrale Hälfte übergetreten.

Das Missverhältniss zwischen der Entwickelung der ventralen und der dorsalen Strecken des Markrohres erreicht sein Maximum in den beiden Abtheilungen des Vorderhirns. Das unterhalb des Sulcus limitans [Monroi] liegende Gebiet des Hypothalamus bleibt im Allgemeinen auf frühembryonaler Stufe stehen, daher sein Medianschnitt am ausgebildeten Gehirn kaum anders aussieht, als am embryonalen. Die Bestandtheile des Hypothalamus sind: das C. mamillare, das Tuber cinereum nebst Infundibulum, das Chiasma, der Recessus opticus und die Lamina terminalis. Von diesen

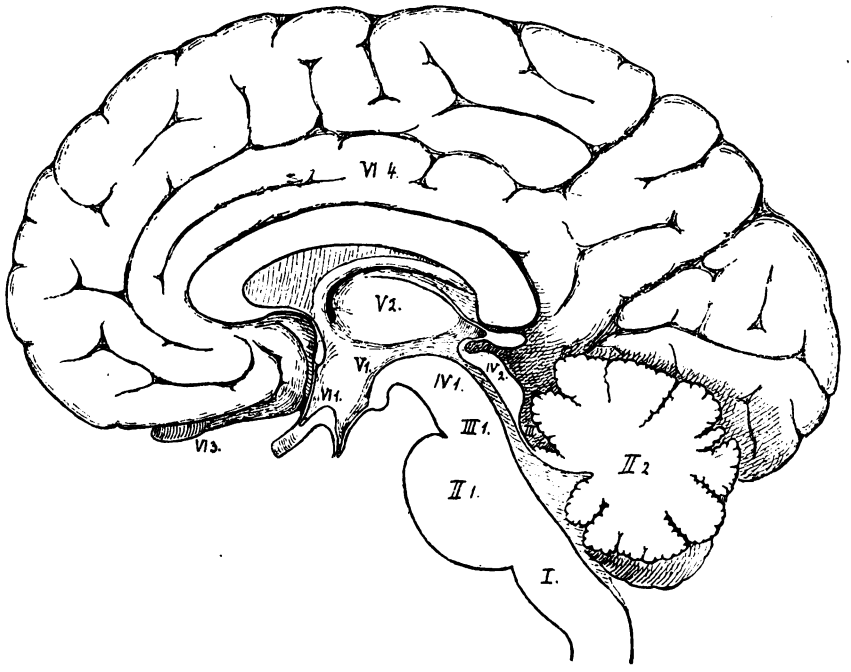

Fig. 20.

Mediandurchschnitt durch ein fötales menschliches Gehirn aus dem dritten Monat. Zifferbezeichnung s. Fig. 17.

Theilen gehören das C. mamillare und ein Theil des Tuber cinereum dem vorletzten, die übrigen dem letzten Querring des primitiven Gehirnrohres an. Wir unterscheiden den zum Diencephalon gehörigen Theil des Hypothalamus als Pars mamillaris, den zum Telencephalon gehörigen als Pars optica. Bei der geringen Ausdehnung des Gesammtgebietes darf man indessen bei Beschreibungen auf die genetische Trennbarkeit der beiden Abschnitte kein grosses Gewicht legen, und kann die Pars optica hypothalami, wie bis dahin als Wandstück des 3. Ventrikels behandeln.

Das über dem Sulcus Monroi liegende Thalamencephalon gliedert sich

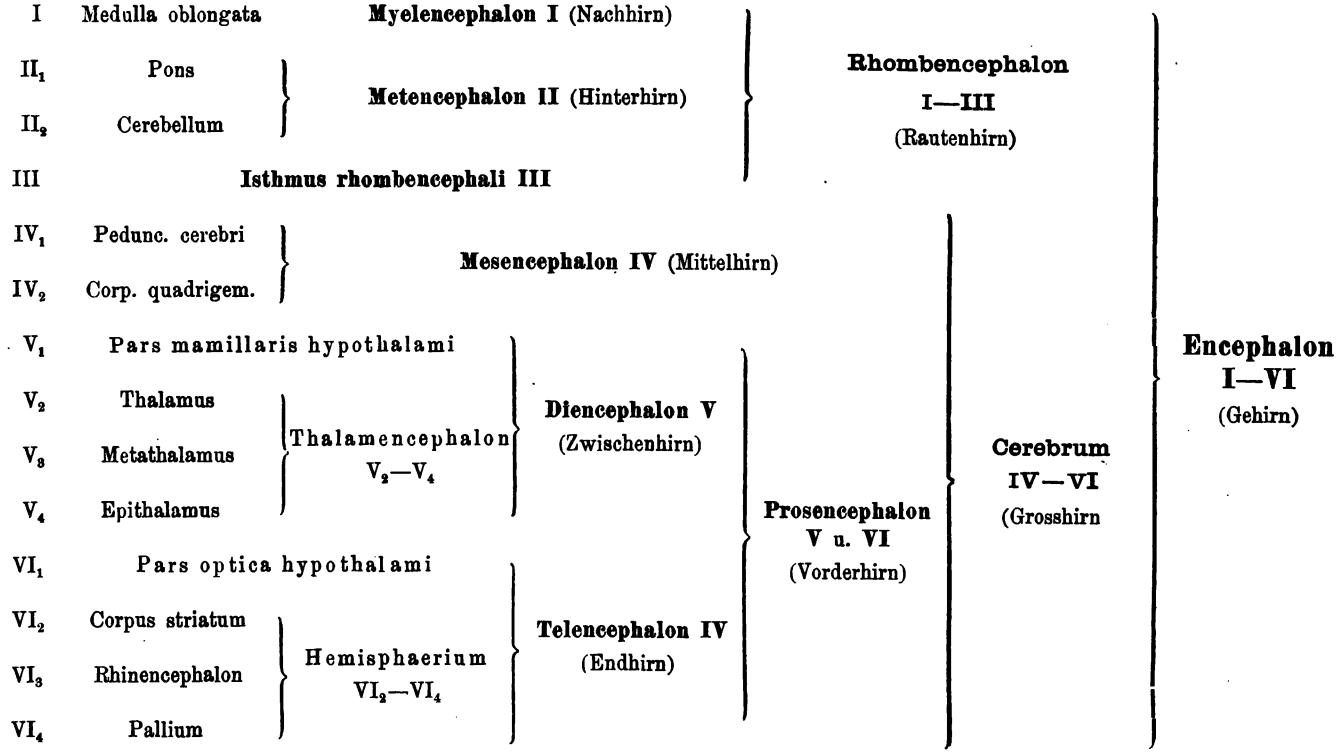
I
Medulla oblongata
Myelencephalon I (Nachhirn)
II1
Pons
II2
Cerebellum
Metencephalon II (Hinterhirn)
Rhombencephalon I—III (Rautenhirn)
III
Isthmus rhombencephali III
IV1
Pedunc. cerebri
IV2
Corp. quadrigem.
Mesencephalon IV (Mittelhirn)
V1
Pars mamillaris hypothalami
V2
Thalamus
V3
Metathalamus
V4
Epithalamus
Thalamencephalon V2—V4
Diencephalon V (Zwischenhirn)
VI1
Pars optica hypothalami
VI2
Corpus striatum
VI3
Rhinencephalon
VI4
Pallium
Hemisphaerium VI2—VI4
Telencephalon IV (Endhirn)
Prosencephalon V u. VI (Vorderhirn)
Cerebrum IV—VI (Grosshirn
Encephalon I—VI (Gehirn)

in den eigentlichen Thalamus, den Epithalamus und den Metathalamus. Letzterer umfasst die Kniehöcker und ihre Umgebung, der Epithalamus die Habenulargebilde und das Corpus pineale. Der alte Name Corpus pineale ist deshalb beibehalten, weil damit eine ganz bestimmte Form von Epiphysen bezeichnet wird. Das Wort Epiphysis ist nämlich als ein generelles, für die verschiedenen an der Vorderhirndecke auftretenden Auswüchse zu gebrauchen. Im Bereiche des Zwischenhirndaches treten aber bei Wirbelthieren von mindestens drei verschiedenen Stellen aus Epiphysen auf, vorn, in der Mitte und hinten.[1] Das Corpus pineale entsteht am hinteren Ende der Ventrikeldecke und es tritt verhältnissmässig spät auf.

Die frühzeitig sich von einander sondernden Bestandtheile des Hemisphärenhirns sind das Pallium, das Corpus striatum und das Rhinencephalon. Alle die ferneren Theilstücke Fornix, Ammonshorn, Balken u. s. w. treten später auf und ihre Geschichte bedarf hier keiner Besprechung.

Ich bringe die schon bei früherem Anlasse veröffentlichte Uebersichtstabelle der primären Hirnbestandtheile zum nochmaligen Abdruck und bemerke, dass die Ziffern derselben mit den in Fig. 17, 19, 20 gebrauchten übereinstimmen.

Medulla spinalis. Der Ausdruck Funiculus wird für den Gesammtstrang gebraucht, Fasciculus für dessen einzelne Bündel.

Die herkömmlichen Pyramidenvorderstrang- und Pyramidenseitenstrangbahnen sind als Fasciculus cerebrospinalis anterior und lateralis bezeichnet. Wir sind dazu veranlasst worden, weil die Studirenden erfahrungsgemäss stets Schwierigkeiten haben, die Begriffe von Pyramiden, Pyramidensträngen, Pyramidenbahnen und eventuell noch von Pyramidenzellenfasern auseinander zu halten. Die Pyramiden im alten Sinne Burdach's[2] sind ein äusserlich hervortretender Formbestandtheil des verlängerten Markes. Die sogenannten Pyramidenstränge, im älteren Sinne, sind Faserstränge, welche für die gröbere Betrachtung als Verlängerung der den Pyramiden angehörigen Fasermassen sich darstellen. In dem Sinne sprechen wir von den Pyramidensträngen der Brücke. Dieselben nehmen bekanntlich von unten nach oben hin an Mächtigkeit zu, stellen somit, gleich so manchen anderen Strängen der Centralorgane, eine Strasse dar, welche von Fasern verschiedener Bedeutung begangen wird.

Seit Flechsig's grundlegenden Arbeiten über die Organisation der Centralorgane braucht man die Wörter Pyramidenstrang und Pyramiden-

---

[1] *Dies Archiv.* 1892. S. 366.

[2] Burdach, *Bau und Leben des Gehirns.* II. S. 32. Burdach unterscheidet seinerseits auch zwischen Pyramiden und Pyramidensträngen.

bahn noch in einem specielleren Sinne für diejenigen Faserzüge, welche aus den Centralwindungen des Grosshirns in's Rückenmark herabsteigen. Die Pyramidenbahnen Flechsig's sind zwar in den Pyramidensträngen der Brücke enthalten, aber sie bilden nur einen, nicht allzu grossen Theil derselben. Die Begriffe decken sich somit nicht. Nun lässt sich aber auch eine Beziehung zwischen Flechsig's Pyramidenbahnen und den Pyramidenzellen der Grosshirnrinde herstellen, indem jene aus Fortsätzen von Pyramidenzellen hervorgehen. Allein auch hier fehlt die Möglichkeit begrifflicher Deckung, da ein überwiegend grosser Theil der Pyramidenzellen der Grosshirnrinde mit den Pyramidenbahnen Flechsig's nichts zu thun hat. Wenn wir letztere als Fasciculi cerebrospinales bezeichnet haben, so konnten wir uns damit an die bereits vorhandenen Kleinhirnseitenstrangbahnen, unsere Fasciculi cerebellospinales anlehnen. Die Grundbündel oder „Strangreste" von Flechsig haben wir mit Fasciculi proprii übersetzt.

Ventriculus quartus. Der vierte Ventrikel ist in drei Abtheilungen getrennt, eine Pars inferior [Calamus scriptorius], eine Pars intermedia und eine Pars superior. Der unterste Theil gehört dem verlängerten Marke an, und er wird von den Corpora restiformia eingefasst. Da, wo diese vom N. cochleae und vom Recessus lateralis umgriffen werden, beginnt die Pars intermedia, welche sich weiterhin in das Gebiet zwischen den Brückenstielen verlängert. Sie ist der breiteste Theil der Rautengrube, geht aber am oberen Ende der Fovea superior in den schmalen Endabschnitt über. Diese Pars superior wird von den Bindearmen abgegrenzt und vom Velum medullare anterius überwölbt, sie gehört dem Isthmus an.

Die wichtigste Gliederung des Bodens der Rautengrube ist die longitudinale. Die beiden Sulci limitantes umsäumen lateralwärts die Eminentiae teretes oder das Gebiet der motorischen Kerne. Es erstrecken sich die Furchen ununterbrochen vom unteren Ende des Calamus bis zum Eingang in den Aquäduct. Lateralwärts davon liegt im Calamus die schräg dreieckige Ala cinerea. Dann folgt eine flache Erhebung, welche sich mit einem medialwärts convexen Bogen umgrenzt, und die nach unten sowohl, als nach oben hin zugespitzt ausläuft. Diese Erhebung ist die Area acustica. Das sogenannte Tuberculum acusticum, einer der Endkerne des N. cochlearis, liegt an der lateralen Ecke der Area, das Mittelgebiet der Area wird vom Nucleus vestibularis medialis eingenommen.[1]

[1] Die Fläche, welche hier als Area acustica bezeichnet wird, hatte Schwalbe (*Nervenlehre.* S. 420) als Tuberculum acusticum beschrieben, und ich selber hatte in meiner Arbeit über das Rautenhirn (S. 93) diese Bezeichnungsweise angenommen. Indessen kann dies zu Verwechselungen führen, denn das Tuberculum acusticum der Neurologen nimmt nur die laterale Ecke der Area ein.

Die Striae medullares, falls vorhanden, treten quer über die Area acustica hinweg. Oberhalb der Area acustica folgt die Fovea superior, welche gleich der Fovea inferior als ein Theil des Sulcus limitans sich darstellt. Von da ab nehmen die Eminentiae teretes die gesammte Breite des Rautengrubenbodens ein.

Taenia ventriculi quarti, Taenia thalami, Taenia chorioidea und Taenia fornicis et fimbriae. Mit dem Worte Taenia sind, nach Reichert's Vorgang,[1] in gleichmässiger Weise alle jene scharfen Säume bezeichnet worden, längs deren sich die compacte Substanz des Gehirns in die Epithelbekleidung der betreffenden Telae chorioideae fortsetzt. Ihr Verhalten ist nur entwickelungsgeschichtlich zu verstehen. Von der ursprünglichen Wand des embryonalen Gehirnrohres verdickt sich der grössere Theil im Laufe der Entwickelung und wird zu Nervensubstanz. An der Decke des 4. und des 3. Ventrikels, sowie in einem Streifen der medialen Hemisphärenwand bleibt indessen die Bildung von Nervensubstanz aus, und der Zusammenhang des Rohres wird durch dünne Epithelplatten vermittelt, in welche die anstossenden nervösen Hirntheile unter rascher Zuschärfung sich fortsetzen. Die epithelialen Wandstrecken erfahren stellenweise complicirte Einfaltungen gegen die Hirnhöhle hin, und sie werden an ihrer Aussenfläche durchweg von gefässreichen Bindegewebsplatten, den Telae chorioideae überlagert. Beim Lostrennen der Hirnhäute und der Telae folgen die Epithelplatten den letzteren, indem sie von der Gehirnmasse sich trennen. Längs der Rissränder erhalten sich die Taenien als feine lineare Säume, welche früher unter sehr verschiedenartigen Namen aufgeführt worden sind. Es sind die Taenien, morphologisch betrachtet, die Ränder von künstlich entstandenen Oeffnungen des Gehirnrohres, sie müssen daher überall geschlossen in sich zurücklaufende Linien bilden. Ueberall bezeichnen sie ferner die Grenzen zwischen intra- und extraventiculären Abschnitten der Gehirnoberfläche. Die Taenien als die zugeschärften Uebergangssäume sind in unserer Nomenclatur durchweg von den Markstreifen unterschieden, die ihnen beigeordnet sind. Wir unterscheiden also die Taenia thalami von der Stria medullaris, die Taenia chorioidea nebst Lamina affixa von der Stria terminalis, die Taenia fornicis et fimbriae von dem Fornix und der Fimbria.

Die Taenia ventriculi quarti beginnt am Obex, geht vor dem Ende des zarten und des Keilstranges vorbei, in schräger Richtung auf das Corpus restiforme über, das sie seitlich umgreift. Als Saum des Recessus

---

[1] Reichert, *Bau des menschlichen Gehirns.* Leipzig 1861. II. S. 59 ff. S. 69 ff. Reichert spricht auch schon von einer Taenia des Fornix, eine Bezeichnung die wir wieder angenommen haben.

lateralis tritt sie tief gegen die Basis herab, schliesst sich aber weiterhin dem Cerebellum an, indem sie dem Flockenstiele und dem Velum medullare posterius folgt. Ihr mediales Endstück bildet eine über den Nodulus zungenartig heraufsteigende Zacke.

Die Taenia des dritten Ventrikels bildet mit derjenigen der Seitenventrikel einen zusammenhängenden Streifen, an welchem wir drei Hauptabschnitte:

die Taenia thalami,

die Taenia chorioidea und

die Taenia fornicis et fimbriae, unterscheiden können.

Die Taenia thalami beginnt vor dem C. pineale und folgt nun jederseits dem freien Rande der Stria medullaris, sie setzt sich in die schmale

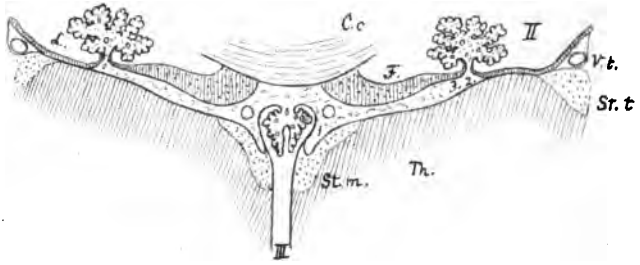

Fig. 21.

Querschnitt durch die Tela chorioidea ventriculi tertii und deren Umgebung.

II Seitenventrikel.	*St. t.* Stria terminalis.
III 3. Ventrikel.	*V. t.* Vena terminalis.
Cc. Corpus callosum.	*L.* Lamina affixa.
F. Fornix.	1 Taenia thalami.
Th. Thalamus.	2 Taenia chorioidea.
St. m. Stria medullaris.	3 Taenia fornicis

Die Figur zeigt den Uebergang der Taenien in das Epithelblatt der Plexus chorioidei.

Epithelplatte fort, welche den Plexus chorioideus medius an seiner unteren Fläche bekleidet. Am Foramen Monroi angelangt, biegt die Taenia thalami rückwärts in die T. chorioidea um.[1]

Die Substanzschicht, welche die V. terminalis zudeckt, setzt sich als dünnes Blatt über den anstossenden Theil des Sehhügels weg, als Lamina affixa.[2] Dann aber geht sie mit einem frei hervortretenden Rande, der Taenia chorioidea, in das Epithel des Plexus chorioideus lateralis über. Die Breite der Lamina affixa nimmt von vorn nach rückwärts erst zu und

---

[1] Eine sehr schöne Abbildung dieses Verhaltens findet sich schon bei Gall und Spurzheim. Taf. VI.

[2] Lamina cornea bei Schwalbe. *Nervenlehre.* S. 507.

dann wieder ab, sie erreicht im Maximum 5—6 mm. Im Unterhorn kommt die Taenia chorioidea dicht an die Stria terminalis zu liegen.[1]

Die Taenia chorioidea steigt neben der Cauda corporis striati in das Unterhorn herab bis zu dessen vorderem Ende. Hier biegt sie in den Saum der Fimbria hippocampi um und geht so in die Taenia fornicis über. Die beiden Fornixtaenien verbinden sich schliesslich über dem Monro'schen Loche in der Mittellinie.

Die Lamina affixa ist, wie dies neuerdings auch Hochstetter[2] betont, gleich dem Epithel des lateralen Adergeflechts und gleich dem Fornix und dem Septum pellucidum ein Rest der medialen Hemisphärenwand. Ihr ursprüngliches Verhalten zum Thalamus ist aus beistehendem Hirndurchschnitt eines zwei Monate alten menschlichen Embryos zu ersehen (Fig. 23).

Alle in das Gehirn eindringenden Blutgefässe senken sich extraventriculär in dessen Oberfläche ein. Dies gilt auch von den in den Sehhügel eintretenden Gefässen und speciell von der starken Vena terminalis. Diese Vene benutzt zu ihrem Eintritt die allervorderste Ecke der freien Thalamusfläche, den Umbiegungswinkel zwischen der Taenia chorioidea in die Taenia fornicis.

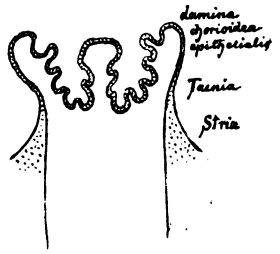

Fig. 22.
Schema zur Demonstration des Verhaltens der Striae, Taeniae und der Lam. chorioidea epithelialis.

Aehnlich, wie der Ventriculus septi pellucidi, so kann auch das Canälchen, in welchem die V. terminalis der Stria terminalis entlang verläuft, als ein abgeschnürtes Stück Aussenfläche bezeichnet werden.

Ein Querschnitt durch den Thalamus und durch den Streifenhügel (Fig. 21) muss jederseits von der Mittelebene drei Taenien treffen, am meisten medianwärts die Taenia thalami, und weiter seitwärts die sehr nahe beisammen liegenden Taeniae chorioidea und fornicis.

Aus der obigen Darstellung ergiebt sich, dass die Taenia chorioidea nur scheinbar dem Thalamus angehört, in Wirklichkeit ist sie ein Theil des Telencephalon.

---

[1] Detaillirte Angaben finden sich bei Mihálkovics, *Entwickelungsgeschichte des Gehirnes*. Leipzig 1877. S. 115.

[2] Man vergl. Hochstetter's Aufsatz im *anatomischen Anzeiger*. Bd. X. Nr. 9. S. 295 und meine dazu gehörige Bemerkung. *Ebendaselbst*. Nr. 11. S. 358. Schon Reichert bemerkt übrigens (a. a. O., II. S. 40): „In Wahrheit ist die Seitenkammer auch beim Erwachsenen an keiner Stelle nach aussen hin geöffnet. . . . — Es bleibt daher immer ein Kunstproduct, wenn man die Sehhügel durch diese künstlich gemachte Spalte in die Seitenkammern hineinschiebt."

Fasciculus longitudinalis medialis ist das sogenannte hintere Längsbündel der Neurologen. Dieses Bündel erweist sich entwickelungsgeschichtlich und anatomisch als die Fortsetzung des Rückenmarksvorderstranges, und die Bezeichnung als „hinteres" Bündel ist somit sehr verwirrend für dessen richtige Auffassung.

Auf- und absteigende Wurzeln, Tractus spinalis n. trigemini, Nucleus spinalis n. trigemini. Die ältere Bezeichnungsweise war die einer „aufsteigenden Trigeminuswurzel", und dieselbe basirte auf der Voraussetzung eines centralen Ursprunges der sensiblen Nerven. Als

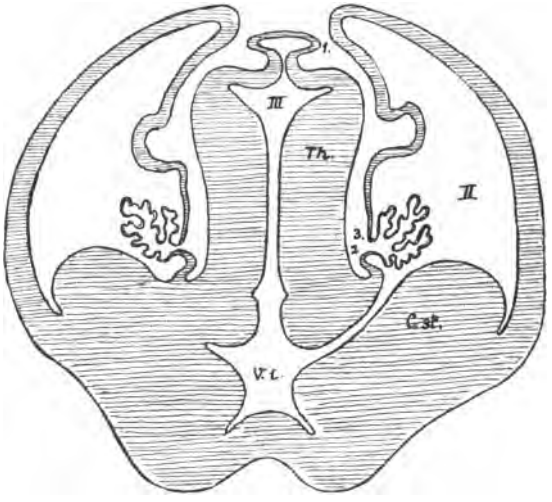

Fig. 23.

Querschnitt durch das Gehirn eines menschlichen Embryo (*Mr.*) am Ende des 2. Monats.

II, III und *Th.* wie oben.
1 Taenia thalami.
2 Taenia chorioidea.
3 Taenia fornicis.
C. st. Corpus striatum.
V. i. Ventriculus impar,

Auf der einen Seite des Schnittes sind Thalamus und C. striatum noch von einander getrennt, auf der anderen dagegen verbunden.

dann der Ursprung der sensiblen Nerven in den Ganglien bekannt wurde, lag es nahe genug, aus den „aufsteigenden Wurzeln" absteigende zu machen. Speciell beim N. trigeminus kommt man aber bei solcher Umkehr der Bezeichnungen mit der aus dem Mittelhirn herabsteigenden motorischen Wurzel in Conflict. Als naturgemässer Ausweg ergiebt sich die Bezeichnung der nach dem Rückenmark sich wendenden Wurzeln als „spinaler". Solche spinale Wurzeln kommen nicht nur dem N. trigeminus zu, sondern auch den Nn. vestibularis, intermedius, glossopharyngeus und vagus. Die spinalen Wurzeln der letztgenannten Nerven bilden den Tractus solitarius.

Diese spinalen Wurzeln sind durchweg von Streifen von grauer Substanz begleitet, den Nuclei tractus spinalis n. trigemini, den Nuclei n. vestibularis lateralis und spinalis und den Nuclei tractus solitarii.

Nervenkerne. Das Studium der Nervenkerne des Gehirns ist, abgesehen von untergeordneten Einzelnheiteu an einem bestimmten Abschlusse angelangt. Es gilt dies nicht allein von den längst bekannten und leicht auffindbaren motorischen Kernen der Nn. hypoglossus, accessorius, facialis, abducens, oculomotorius und trochlearis, sondern auch von den Endkernen der sensiblen Nerven und des N. acusticus.[1] In Betreff der Acusticuskerne beziehen sich vorhandene Differenzen nicht mehr auf die thatsächlichen Verhältnisse, sondern auf die Namengebung. Immerhin hat die Commission vorgezogen, sich hier auf die beiden Hauptgruppen: Nuclei n. vestibularis und Nuclei n. cochlearis zu beschränken. Im Nachfolgenden gebe ich eine geordnete Zusammenstellung der sämmtlichen Nervenkerne von XII—III.

Columnae nucleorum nervorum

Columna motoria medialis

Nucleus n. hypoglossi
Nucleus n. abducentis
Nucleus n. trochlearis
Nucleus n. oculomotorii

Columna motoria lateralis

Nucleus ambiguus [N. IX, X, XI]
Nucleus n. facialis
Nuclei motorii n. trigemini
  Nucleus princeps
  Nuclei minores [radicis descendentis]

Columna recipiens

Nuclei funiculi gracilis et cuneati [Nuclei sentitivi spinales]
Nucleus alae cinereae (N. IX, X]
Nuclei acustici
Nuclei n. cochlearis
  N. n. cochlearis ventralis
  Nucleus n. cochlearis dorsalis [nucl. tuberculi acustici]
Nuclei n. vestibularis
  Nucleus n. vestibularis superior [Flechsig, Bechterew]
  Nucleus n. vestibularis lateralis (Deiters)
  Nucleus n. vestibularis medialis [Schwalbe]
  Nucleus n. vestibularis spinalis [Radix descendens]
Nuclei tractus solitarii [N. IX, X et N. intermedii]
Nuclei tractus spinalis n. trigemini

Gyrus fornicatus, zerfallend in G. cinguli und G. hippocampi, entspricht dem grand lobe limbique von Broca, den dieser in eine circonvolution du corps calleux und eine circonvolution de l'hippocampe zerlegt hatte. Durch das Rhinencephalon, welches mit der Area parolfactoria

[1] Man vergleiche insbesondere die Darstellungen in A. Kölliker's *Gewebelehre*. 6. Aufl. Leipzig 1893.

[Brocae] an den G. cinguli, und mit der Subst. perforata lateralis an den G. hippocampi anstösst, werden die beiden Enden des G. fornicatus zu einem geschlossenen Ringe verbunden. Der Gyrus cinguli wird vom Sulcus cinguli umsäumt, welcher einen tiefen Ast, den Ramus marginalis, vor dem Praecuneus vorbei, nach dem Rande der Hemisphäre entsendet, während seine directe Fortsetzung als inconstanter Ramus subparietalis unter dem Praecuneus entlang zieht. Der früher sogenannte Sulcus callosomarginalis besteht aus dem Anfangstheile des Sulcus cinguli und aus dessen Ramus marginalis. Schwalbe hat in seiner Nervenlehre (S. 536) den Broca'schen lobe limbique als Lobus falciformis (Sichellappen) bezeichnet und ihm noch die Gebilde des Randbogens, den Balken, den Fornix nebst Fimbria und Fascia dentata und das Septum pellucidum zugewiesen.

Fissura hippocampi, Pes hippocampi, Fissura calcarina, Calcar avis, Fissura collateralis, Trigonum collaterale und Eminentia collateralis. Bei diesen Namen entspricht durchweg der äusseren Furche (Primärfurche) die gleichnamige Vorwölbung der Ventrikelwand. Das Princip kann indessen nicht allgemein durchgeführt werden. Der Fissura parietooccipitalis entspricht die im Bulbus cornu posterioris enthaltene Einwärtswölbung der grossen Balkenzange und der Fossa Sylvii das Corpus striatum. Von der embryonalen Fissura chorioidea wird der obere Abschnitt durch den Balken von der Oberfläche abgedrängt, er entspricht der schmalen Rinne zwischen der Taenia fornicis und Taenia chorioidea (Fig. 21). Der untere Theil der ursprünglichen Fissura chorioidea schliesst sich an den unteren Schenkel der Fissura transversa cerebri an. Letztere Spalte führt in den Zwischenraum zwischen den Hemisphären nebst Balken und Fornix einerseits und den Theilen des Zwischen- und Mittelhirns andererseits. Vor Wegnahme der Häute und Zerreissung des ihnen anhaftenden Epithelblattes führt die Fissura transversa nur in extraventriculäres Gebiet.

Gyrus subcallosus, Pedunculus corporis callosi und Pedunculus septi pellucidi sind drei Bezeichnungen für ein und dasselbe Gebilde, die indessen einer genaueren Erläuterung bedürfen. Die Namen bezeichnen jenen rundlichen Wulst, welcher, durch eine tiefe Furche abgesetzt, unmittelbar vor der Commissura anterior sichtbar ist, und dessen oberes Ende dem Balkenschnabel sich anschmiegt, während das untere die mediale Ecke der Substantia perforata lateralis erreicht.

Von den drei Namen ist der eines Pedunculus corporis callosi der älteste. Nach Cruveilhier und nach Henle ist derselbe auf Vicq d'Azyr zurückzuführen. Die Beziehungen des betreffenden Pedunculus zum Balken äussern sich darin, dass von ihm aus jederseits ein Faserbündel in die

Stria longitudinalis medialis des Balkens sich fortsetzt.[1] Die Beziehungen zum Septum pellucidum hat wohl Gall zuerst hervorgehoben, zugleich hat aber dieser Forscher in seinem mit Spurzheim herausgegebenen Werke das hintere Ende des Faserzuges bis zum Uncus des G. hippocampi hin verfolgt und durch eine vorzügliche Abbildung erläutert.[2] Gall beschreibt, in der Richtung von hinten nach vorn gehend, ein aus der Spitze des Schläfenlappens hervorgehendes, faseriges Nervenbündel, welches sich nach seinem Ursprung medianwärts wendet, über dem Chiasma in die Höhe steigt und vor der Commissura anterior entlang zieht. Weiterhin „verfasert und verbreitert" sich der Faserzug zu einer dünnen Nervenhaut, welche mit der der anderen Seite des Septum pellucidum bildet. Den Namen eines Pedunculus septi pellucidi braucht Gall noch nicht, der Name tritt aber weiterhin bei Burdach[3] auf. Burdach knüpft an Gall's Darstellung an, er verfolgt indessen bei seiner eigenen Beschreibung den umgekehrten Weg. Aus dem Septum setzt sich laut Burdach ein Markblatt gegen die Grundfläche des Gehirns fort, welches sich mit Fasern aus dem Hirnstamm verbindet. Das also entstehende Bündel findet sein hinteres Ende theils im Uncus, theils in der Decke des Unterhorns.

Es ist bemerkenswerth, dass die Anatomen während geraumer Zeit die von Gall und von Burdach beschriebenen Beziehungen des Pedunculus septi pellucidi s. corporis callosi zum Schläfenlappen vernachlässigt haben, bis dieselben durch Broca, Zuckerkandl und mich wieder neu zu Ehren gezogen worden sind. Zu einer vollen Uebersicht dieser Beziehungen bedarf es eben der Entfernung des Chiasma und des Tractus opticus.

Die auf Burdach zunächst folgenden deutschen Autoren haben meistens seine Bezeichnung eines Pedunculus septi pellucidi angenommen, so Arnold, Valentin, C. Krause und weiterhin Reichert in seinem grossen Hirnwerke. Der Vicq d'Azyr'sche Pedunculus corporis callosi hat sich bei den französischen Anatomen (Cruveilhier, Sappey, Testut u. A.) erhalten, und auch Henle hat diese Bezeichnung bevorzugt. Bis dahin haben wir es mit zwei Bezeichnungen für ein und dasselbe Gebilde zu thun, das in seinem vor der Commissura anterior liegenden, scharf charakterisirten Abschnitte von allen Autoren übereinstimmend beschrieben wird, dessen Endabschnitte aber von dem Einen weiter verfolgt werden, als von

---

[1] Henle, *Nervenlehre*. Braunschweig 1871. S. 93 und S. 132.

[2] Gall und Spurzheim, *Anatomie und Physiologie des Gehirnes*. Paris 1810. I, 2. S. 624 und Taf. XIII (63). Mit Gall's Abbildung, die ich früher nicht gekannt habe, stimmt diejenige, die ich in meiner Abhandlung über die Formentwickelung des menschlichen Gehirnes (Fig. 27) mitgetheilt habe, in allen wesentlichen Punkten überein.

[3] Burdach, *Bau und Leben des Gehirnes*. II. S. 135.

dem Anderen. Die Nervenlehre von Schwalbe hat nun dadurch die Verhältnisse wesentlich complicirt, dass in ihr, unabhängig von einander, ein Pedunculus corporis callosi und ein Pedunculus septi pellucidi beschrieben worden sind.[1] Schwalbe's Ped. corporis callosi ist das auch von Anderen unter diesem Namen beschriebene Gebilde, dagegen ist sein Pedunculus septi pellucidi etwas Neues. Unter diesem Namen versteht Schwalbe die auf dem senkrechten Durchschnitte hervortretende Fortsetzung von der weissen Markplatte des Septum in das Mark der anstossenden Windungen des Stirnlappens. Schwalbe sagt nämlich bei Beschreibung eines zwischen Rostrum corporis callosi und Fornixsäulen geführten Frontalschnittes, dass die weissen Lamellen des Septum continuirlich in die weisse Substanz zwischen der Basis des Linsenkernes und der grauen Rinde der unteren Fläche des Stirnhirns sich fortsetzen, und er fügt dann bei: „Man hat diese Fortsetzung der Markblätter als Pedunculi septi pellucidi bezeichnet." Dieses „Man" hat mich anfangs etwas zweifelhaft gemacht, ob nicht bei Schwalbe eine Verwechslung mit untergelaufen sei; denn das, was dieser Beobachter als Ped. septi pelluc. beschreibt, ist nicht das von den früheren Anatomen also bezeichnete Gebilde. Der Stiel der älteren Autoren ist ein an der Oberfläche plastisch hervortretender Wulst, der Stiel von Schwalbe eine Durchschnittsfigur. Der Stiel der Autoren wendet sich nach rückwärts zur Subst. perfor. lat. und zum Schläfenlappen, der Stiel von Schwalbe seitwärts in die Markmasse des Stirnlappens. Man kann bei geeigneter Schnittführung (Fig. 24) den alten und den Schwalbe'schen Pedunculus septi pelluc. gleichzeitig zur Anschauung bringen, zwischen dem letzteren und dem weissen Ueberzuge des Pedunculus autorum liegt eine dünne Lage grauer Substanz.

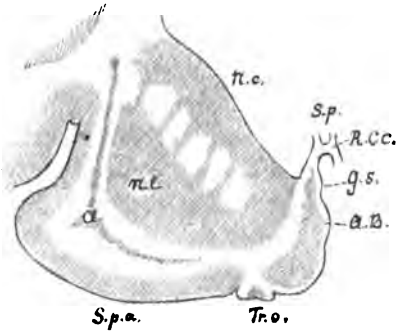

Fig. 24.

Frontalschnitt durch das Vorderhorn des Seitenventrikels.

N. c. Nucl. caudatus.
N. l. Nucl. lentiformis.
Cl. Claustrum.
S. p. Septum pellucidum.
R. c. c, Rostrum corporis callosi.
G. s. Gyrus subcallosus.
A. B. Area Brocae.
Tr. o. Trigonum olfactorium.
S. p. l. Subst. perforata lateralis.

Die Erklärung für Schwalbe's Angabe scheint in einer Stelle bei Reichert zu liegen. In Fig. 37 Taf. VII, Bd II seines Atlas[2] zeichnet

[1] G. Schwalbe, *Nervenlehre.* S. 493, S. 502 und Fig. 315.

[2] Reichert, *Bau des menschlichen Gehirnes.* Berlin 1861.

nämlich Reichert einen Frontalschnitt durch das Gehirn im Gebiete des Ventriculus septi pellucidi und bemerkt dabei, dass der untere Theil der medialen Wand des Lateralventrikels aus einem dünnen Markblatt besteht, welches durch die Lamina genu in einen oberen und einen unteren Abschnitt zerfällt. Der obere ist das Septum pellucidum; „der untere kann in den Bereich der Stiele des Septum pellucidum gezogen werden, obschon mit diesem Namen die unmittelbar dahinter gelegene etwas dickere Partie der senkrechten medialen Wand des Mantels bezeichnet wird." Reichert stellt im Uebrigen den Pedunculus septi pellucidi noch in der herkömmlichen Weise dar (z. B. I. Taf. X Fig. 19 I. 1), und wie man sieht, so betont er in der oben citirten Stelle ausdrücklich, dass der im Schnittbilde als Verlängerung des Septums hervortretende weisse Streifen im Grunde vom eigentlichen Pedunculus verschieden ist.

Reichert hat auch einen anderen, nicht minder delicaten Begriff eingeführt mit seiner Commissura pedunculorum septi,[1] zu der er dann noch eine Commissura columnarum fornicis gefügt hat. Von der Stielcommissur sagt Reichert, dass sie sich nach abwärts in die Lamina terminalis, nach auf- und vorwärts in das Knieblatt des Balkenschnabels fortsetze.[2] Diese gleiche Bildung beschreibt Henle als Commissura baseos alba, indem er angiebt: „Im Grunde der Furche, welche zwischen den beiden Pedunculi corp. call. von der vorderen Commissur bis zum Anfang des Balkens verläuft, hängt die weisse Substanz der unteren Randwülste der rechten und linken Hirnhälfte durch eine Commissur zusammen, die ich als weisse Bodencommissur aufführen werde."

Sowohl die Reichert'sche, an sich anfechtbare Bezeichnung einer Commissura pedunculorum septi, als Henle's Commissura baseos alba erscheinen recht überflüssig, denn sie bezeichnen keineswegs neue, selbstständig sich abhebende Gebilde. Das was mit diesen Namen beschrieben worden ist, ist die Endplatte des Balkenschnabels (die Lamina rostralis unserer Liste). Die rinnenförmig eingebogene Platte verbindet die Markmassen der anstossenden Rindengebiete, zunächst der Area Brocae und des Gyrus subcallosus in gleicher Weise, wie dies für ihre entsprechenden Bezirke auch andere Abschnitte des Balkens thun.

Die Beurtheilung des Pedunculus septi pellucidi und Ped. corp. callosi ist nun aber durch die neueren Arbeiten über die Riechcentren von Grund aus verändert worden, und im Verlauf dieser Arbeiten ist man dahin gekommen, das betreffende Gebilde als selbstständigen Gyrus, als Gyrus subcallosus zu bezeichnen.

---

[1] Reichert, a. a. O. II. S. 70—76.

[2] *Ebendaselbst.* Uebersichtstabelle. S. 3.

Rhinencephalon. Die vergleichenden anatomischen Untersuchungen von Broca,[1] von Zuckerkandl[2] und von W. Turner,[3] sowie die entwickelungsgeschichtlichen von mir[4] haben dargethan, dass das Riechhirn oder Rhinencephalon als ein selbstständiger Abschnitt vom übrigen Hemisphärenhirn, dem Pallium[5] zu trennen ist. Die Mächtigkeit des Riechhirns nimmt mit der Entwickelung des betreffenden Sinnes zu und ab. Broca hat mit Rücksicht darauf anosmatische und osmatische Gehirne unterschieden, welche letzteren Turner noch in mikrosmatische und makrosmatische getrennt hat. Der Mensch zählt zu den mikrosmatischen Säugern und sein Rhinencephalon zeigt demnach eine verhältnissmässig schwache Entwickelung. Es gehören dazu ausser dem Bulbus, Tractus und Trigonum olfactorium die Substantia perforata lateralis, ausserdem aber der sogenannte Pedunc. corporis callosi, nunmehrige Gyrus subcallosus und ein davor liegendes kleines Feld, die Area Brocae oder parolfactoria. Die Bezeichnung eines Gyrus subcallosus stammt von Zuckerkandl[6] und sie ist deshalb eingeführt worden, weil der betreffende Theil ein Stück Hirnrinde darstellt und weder mit dem Balken noch mit dem Septum pellu-

---

[1] Broca, Recherches sur les centres olfactifs. *Revue d'Anthropol.* 1879. S. 385 ff.

[2] Zuckerkandl, *Ueber das Riechcentrum*, Stuttgart 1887, S. 15 sagt folgendes: „Noch möchte ich schliesslich den Gyrus subcallosus, unter welcher Benennung ich jenen Theil der medialen Hemisphärenwand verstehe, welcher zwischen dem Stirnende des Gyrus fornicatus und dem Balkenschnabel eingeschaltet ist und bisher fälschlich Pedunculus corporis callosi genannt wurde, erwähnen. Der Gyrus subcallosus beschränkt sich jedoch nicht auf das eben beschriebene kleine Terrain, sondern er begiebt sich in Form eines bandartigen Streifens, der der hinteren Kante der Lamina perforata anterior anliegt, nach Aussen, zur Spitze des Schläfenlappens, wo er mit der äusseren Riechwurzel zusammenstösst. Die Vereinigungsstelle ist zuweilen durch ein Höckerchen hervorgehoben." *Ebendaselbst* sagt Zuckerkandl (S. 60): „Der Name Ped. corporis callosi für die bezeichnete Stelle an der medialen Hemisphärenwand ist nicht glücklich gewählt, denn dieselbe bildet ebensowenig einen Stiel für den Balken, als irgend ein anderer Bestandtheil der medialen Hemisphärenfläche. Auch enthält der Terminus keine Anspielung auf den windungsartigen Charakter des betreffenden Hemisphärentheiles. Besser wäre es daher, das Windungsstück nach seiner Lage Gyrus subcallosus zu nennen."

[3] Sir W. Turner, The convolutions of the brain. *Verhandlungen des intern. medic. Congresses in Berlin.* 1890. Bd. II. S. 8 ff.

[4] W. His, *Formentwickelung des menschlichen Gehirnes.* Leipzig 1889. S. 714 ff. — Zur allgemeinen Morphologie des Gehirns. *Dies Archiv.* 1892. S. 346 ff.

[5] Die Ausdrücke Rhinencephalon und Pallium sind im Sinne von W. Turner genommen. Der alte Begriff des Hirnmantels ist etwas enger gewesen, da er die Insel ausschloss.

[6] Zuckerkandl, a. a. O. S. 15 und S. 60.

cidum in der, allerdings unklar definirbaren Beziehung eines Stieles steht. Durchschnitte durch den Gyrus subcallosus zeigen in seinem Innern graue Masse und nur an der Oberfläche eine dünne weisse Belegschicht.

Vergleichend anatomische Darstellungen des Rhinencephalons und seiner Beziehungen zum Gyrus fornicatus, (dem lobe limbique von P. Broca) finden sich in den Arbeiten von Broca, Zuckerkandl und Turner, auf

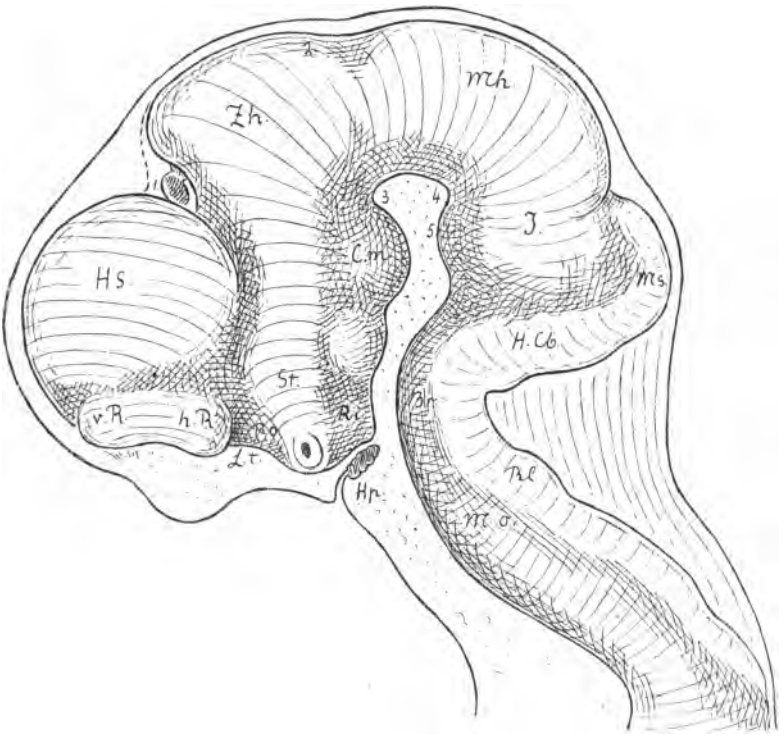

Fig. 25.

Seitenansicht vom Gehirn eines 4½ wöchentlichen menschlichen Embryos. Constructionsbild. Bezeichnungen wie bei Fig. 18.

Ausserdem:

Hp. Hypophysenanlage.
Hs. Grosshirnhemisphäre.
Ms. Wurmanlage des Kleinhirns.
Mo. Medulla oblongata.
Rl. Rautenlippe.
St. Stiel des Streifenhügels.
Zh. Zwischenhirn.

welche ich hier verweise. Dagegen mag, zur Erläuterung der anatomischen Verhältnisse, die Entwickelung des menschlichen Rhinencephalon eine kurze Besprechung finden. Die Anlage des Riechhirnes sondert sich schon zu Anfang des zweiten Monates vom vorderen Ende des Hemisphärenhirns, als eine neben der Lamina terminalis auftretende, durch eine Furche (Turner's

Fissura rhinica) umsäumte Hervorwölbung (Fig. 25 und 26). Die vordere, anfangs mehr dorsalwärts gewendete, und die hintere Hälfte des Riechhirns scheiden sich von einander durch einen Einschnitt, der an der medialen Seite besonders stark sich ausprägt (Figg. 18 und 19). Der vordere Riechlappen berührt das Gebiet des späteren Stirnlappens, der hintere dasjenige des Schläfenlappens. Ueber dem hinteren Riechlappen entwickelt sich jene Einsenkung der Hemisphärenwand, die wir in der Folge als Fossa Sylvii bezeichnen (Fig. 27). Mit fortschreitender Entwickelung der Hemisphären wird der vordere Riechlappen durch den Stirnlappen mehr nach der Basis hin verdrängt, und er kommt schliesslich tiefer zu stehen als der hintere Riechlappen. Sowohl der vordere, als der hintere Riechlappen bestehen aus einer der Basis zugekehrten und aus einer medianwärts sehenden Strecke. Aus dem basilaren Abschnitte des vorderen Riechlappen entwickeln sich der Bulbus, der Tractus und das Trigonum olfactorium, die wir in der Anatomie als Lobus olfactorius im engeren Sinne zusammenfassen. Der basilare Abschnitt des hinteren Riechlappens erhält sich als Substantia perforata lateralis, diese bleibt stets durch ihre Lage am Eingang der Fossa Sylvii und durch ihren Zusammenhang mit dem Gyrus hippocampi des Schläfenlappens bestimmt charakterisirt. Vom Pol des Schläfenlappens wird sie in secundärer Weise überwölbt. Medianwärts setzt sich die Subst. perforata lateralis in den Gyrus subcallosus fort, der im ausgebildeten Menschenhirn nur ein unscheinbares Gebilde ist, im foetalen Gehirn dagegen schon viel auffälliger hervortritt (Figg. 26 u. 19). Nach vorn wird der Gyrus subcallosus vom medialen Abschnitte des vorderen Riechlappens der Area Brocae durch einen tiefen Einschnitt getrennt, den Sulcus parolfactorius posterior (die embryonale Fissura prima). Als Sulcus parolfactorius anterior bezeichnen wir die Furche, welche vor dem Trigonum olfactorium und der Area Brocae vorbeigeht und welche das Broca'sche Feld vom Anfang des Gyrus cinculi scheidet.

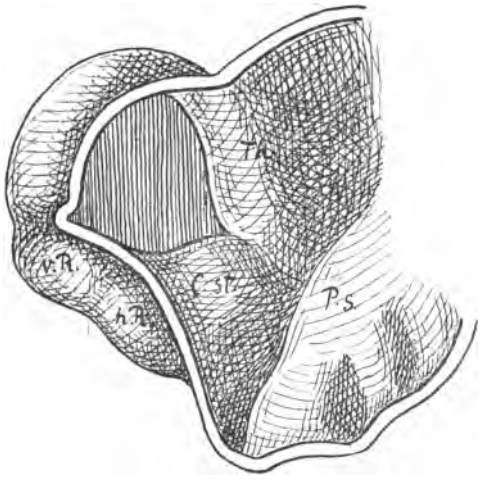

Fig. 26.
Vorderhirn des 4 1/2 wöchentl. menschlichen Embryo im Medianschnitt. Bezeichnungen s. Fig. 18.

Limen insulae. Beim menschlichen Fötus von drei und vier Monaten hängt der vordere Riechlappen durch eine scharfe bogenförmige Leiste mit dem Schläfenlappen zusammen und begrenzt mit demselben das Feld der späteren Substantia perforata lateralis.[1] Entlang dieser Leiste entwickelt sich die sog. laterale Wurzel des Olfactorius, unsere Striae olfactoriae laterales. Die Leiste bildet auch am fertigen Gehirn einen scharfen Absatz zwischen Inselgebiet und Substantia perforata lateralis, und sie verbindet bogenförmig den Stirn- und den Schläfenlappen. Broca nennt sie le bord falciforme du lobe limbique, Schwalbe die Inselschwelle, Limen insulae. Die Inselschwelle ist gleich den Striae olfactoriae laterales als ein Theil des Rhinencephalon aufzufassen.

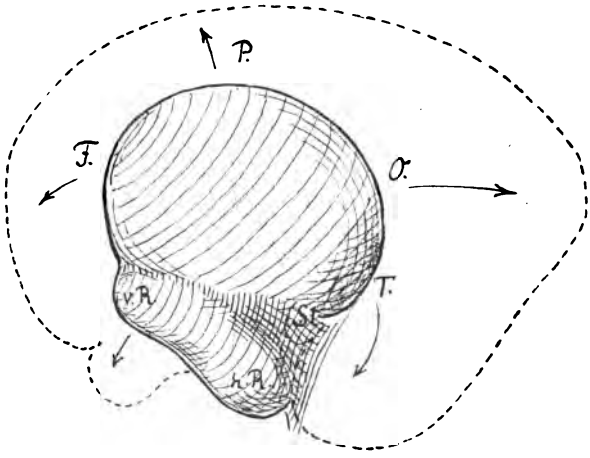

Fig. 27.

Schema zur Darstellung von dem Verhalten des vorderen und hinteren Riechlappens (v. R. und h. R.) zu einander und zu den Lappen der Grosshirnhemisphäre in verschiedenen Stadien der Entwickelung.

F. Ort des Lobus frontalis.
P. Ort des Lobus parietalis.
O. Ort des Lobus occipitalis.
T. Ort des Lobus temporalis.

Organa sensuum.

Spatia zonularia. Hinsichtlich der Insertionsweise der Fasern der Zonula Zinnii an der Linsenkapsel und der zwischen den Fasern liegenden

---

[1] Kölliker, *Zur Entwickelung des Auges und Geruchsorganes.* Würzburg 1883. S. 19ff, und Taf. IV. Fig. 22 bis 24.

[2] Schwalbe, *Nervenlehre.* S. 533.

Räume (früher als Canalis Petiti beschrieben) vergleiche man den soeben erschienenen Aufsatz von Schön.[1]

Recessus memb. tymp. superior ist die mittlere Trommelfelltasche von W. Krause[2] oder obere Trommelfelltasche von Prussak. Es ist dies der Raum über dem Processus brevis des Hammers, zwischen der Membrana flaccida und dem Hammerhals und unter dem Lig. mallei externum. Nach vorn ist der Raum von der vorderen Trommelfelltasche abgeschlossen, nach rückwärts mit der hinteren Tasche in Verbindung.[3]

Tuberculum und Apex auriculae [Darwini]. Durch die Arbeiten von G. Schwalbe ist die Unsicherheit, welche in Betreff dieses Gebildes bis vor kurzem bestanden hatte, gehoben werden. Schwalbe hat insbesondere nachgewiesen, dass der Darwin'sche Ohrvorsprung der Spitze des thierischen Ohres entspricht, und dass morphologisch vergleichbare Längenmessungen nicht nach dem höchstgelegene Punkte der Ohrmuschel, sondern nach der Darwin'schen Ecke (dem Apex verus von Schwalbe) genommen werden müssen. Die ausnahmweise an der höchsten Stelle der Ohrmuschel hervortretende Spitze wird von Schwalbe mit Rücksicht auf ihre Rolle in der antiken Kunst als Satyrspitze bezeichnet.[4]

Pili. Die Bedeutung der Worte Lanugo, Capilli u. s. w. kann als bekannt vorausgesetzt werden. Vibrissae sind die Nasenhaare, Tragi die Haare des äusseren Gehörganges, Hirci die Achselhaare.

Schlusswort.

Die von der anatomischen Gesellschaft niedergesetzte Nomenclaturcommission erachtet die ihr übergebene Arbeit nunmehr für abgeschlossen, und nach erfolgter Genehmigung seitens der Gesellschaft sind die Nomina anatomica dem allgemeinen Gebrauch zu empfehlen.

Das Werk ist sicherlich kein vollkommenes, die Commission darf indessen aussprechen, dass sie ausdauernd und redlich an dessen Ausbau gearbeitet hat. Auch ist sie der festen Ueberzeugung, dass mit dessen allgemeiner Annahme unsere anatomische Sprache, gegenüber der jetzigen

---

[1] Schön, Zonula und Ora serrata. *Anatom. Anzeiger.* Bd. X. S. 360 ff.

[2] *Anatomie*, II. S. 331.

[3] Vergl. die Abbildung in Schwalbe's *Anatomie der Sinnesorgane.* Erlangen 1887. S. 513.

[4] Vergl. Schwalbe's *Beiträge zur Anthropologie des Ohres.* Sonderabdruck der Festschrift für R. Virchow. 1891. Bd. I, wo sich auch eine Statistik über die Häufigkeit des Vorkommens der Darwin'schen Spitze findet.

an Einfachheit und Klarheit erheblich gewinnen wird. Nach der Schätzung von Hrn. Krause enthält unsere Liste etwa 4500 Namen. Eines der vollständigeren Lehrbücher hat deren 10,000, wovon die Hälfte Synonyma. Können wir hoffen, dass unsere Namenlisten unverändert im Schulgebrauche sich einbürgern, so ist dies für das Gedächtniss des Schülers gleichbedeutend mit einer Ersparniss von über 5000 Namen. Das ist an und für sich kein unwesentliches Ergebniss. Noch wichtiger wird es aber sein, wenn mit Einführung der festgestellten Namen Eindeutigkeit der gebrauchten Bezeichnungen erreicht wird, und wenn zugleich auch gewisse allgemeinere Grundsätze in Betreff der Bildung und des Gebrauches anatomischer Namen sich Bahn brechen.

Es mag ausdrücklich betont werden, dass unser Unternehmen auf Schaffung einer gemeinsamen Schulsprache hinauszugehen hatte. Die fortschreitende Forschung bedarf ihrerseits zur Verständlichmachung häufig besonderer Bezeichnungen, welche gar nicht den Anspruch erheben, in den Schulgebrauch zu kommen. Manche bei der Darstellung neuer Ergebnisse gebrauchte Bezeichnungen tragen von vornherein den Charakter von provisorischen Verständigungsmitteln. Diese Sprache der Forschung irgendwie einzuengen, liegt völlig ausserhalb unseres Planes. Auch bleibt es jedem Lehrer unbenommen, für Theile, die er im Verzeichniss vermisst, bei seinem Unterricht eigene Namen zu gebrauchen, oder anderseits solche Namen des Verzeichnisses wegzulassen, welche ihm überflüssig erscheinen. Das aber kann und muss erreicht werden, dass die Ausdrücke, die wir täglich gebrauchen und die wir unseren Studirenden übermitteln, einfach und eindeutig sein. Ohne gewisse Opfer von Seiten des Einzelnen geht es dabei nicht ab, ein jeder Compromiss setzt ja solche voraus. Wer sein Leben lang immer von einem M. cucullaris gesprochen hat, muss sich in den M. trapezius erst eingewöhnen. Ernstere, mit gutem Willen allein nicht überwindbare Schwierigkeiten erwachsen erst da, wo vorhandene Namen mit der wissenschaftlichen Ueberzeugung des Einzelnen nicht vereinbar sich erweisen. Wir hoffen, dass nach aller der Sorgfalt, die auf die Auswahl der Namen verwendet worden ist, die Zahl solcher nicht allgemein annehmbarer Namen eine nur beschränkte sein wird. Ohne allzu sanguinisch zu sein, meinen wir, dass wir die Zahl der Namen, die noch nicht zu allgemeinem Gebrauche durchdringen, zunächst auf eine kleinere Zahl, sagen wir auf hundert oder doch auf wenige Hunderte sollten herabbringen können. Das würde, gegenüber dem bisherigen Zustande, immerhin ein recht erfreuliches Ergebniss sein; auch lässt sich solch ein Rest mit der Zeit noch vollends verdauen.

Nothwendig erweist es sich allerdings, Maassregeln zu ergreifen zu einer fortschreitenen Weiterbildung der anatomischen Sprache. Eine har-

monische Weiterbildung wird aber, wenn einmal der erste Grund richtig gelegt ist, keinerlei besondere Schwierigkeiten mehr darbieten.

Und damit mögen die Nomina anatomica dem Wohlwollen eines jeden Betheiligten auf das Eindringlichste empfohlen sein. Es giebt auch im wissenschaftlichen Leben einen Gemeinsinn, dessen Bethätigung dem Einzelnen Ehre und Befriedigung, dem Ganzen aber Fortschritt und Gedeihen bringt. Die Annahme einer gemeinsamen Schulsprache muss als ein solcher Act wissenschaftlichen Gemeinsinns verstanden und durchgeführt werden.

Fig. 1.

Lith. Anst. v. E. A. Funke Leipzig.

Fig. 2.

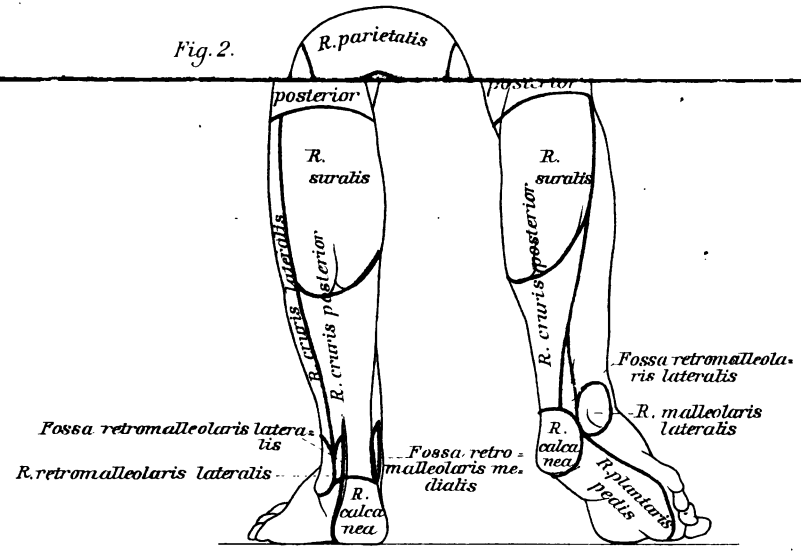
R. parietalis
posterior
R. suralis
R. cruris lateralis
R. cruris posterior
Fossa retromalleolaris lateralis
R. retromalleolaris lateralis
R. calcanea
Fossa retromalleolaris medialis
R. malleolaris lateralis
R. plantaris pedis